

MTA – Portlandzemente im Einsatz

S. Gäbler
Langenbrück

ProRoot MTA wurde Ende des letzten Jahrtausends als neue Stoffgruppe in die Zahnmedizin eingeführt. Lee und Torabinejad [3] veröffentlichten 1993 über Mineraltrioxide-Aggregate (MTA). Ausgangspunkt war die Suche nach einem Material für den retrograden Wurzelkanalverschluss. Torabinejad ist Sohn eines Bauingenieurs. Er fand es naheliegend, auch Stoffgruppen aus dem Bauwesen zu untersuchen, die die dimensionsstabile Abbindung unter Feuchtigkeit als wichtige Hauptanforderung erfüllen.

Stoffgruppe Portlandzemente

Wenngleich wir heute wissen, dass es sich hierbei um Portlandzement handelt, war dem Inaugurator von MTA, Torabinejad, wichtig, die Materialstruktur und Unterschiede zu MTA herauszustellen. MTA ist chemisch ein Gemisch mehrerer Oxide, wobei Kalziumoxid, Siliziumoxid, Aluminiumoxid und Eisenoxid die Hauptbestandteile bilden. Eisenoxid ist dabei für die charakteristische graue Farbgebung des 1. auf den Markt gebrachten Materials verantwortlich. Diese Farbe war in der Zahnmedizin einzigartig und war deshalb vorteilhaft. Sobald während einer Präparation die charakteristische graue Farbe sichtbar wurde, konnte möglicherweise in einer Vorbehandlung, eine Perforation oder direkte Überkappung erfolgt sein, sodass besondere Vorsicht geboten war. Im Fall einer Wurzelfüllungsrevision konnte von einer verschlossenen Via falsa oder einem apikal weiten Foramen ausgegangen werden. Nachteilig war das Durchschimmern der grauen Oxide in der ästhetischen Zone, sodass vor allem bei der Indikation der direkten Überkappungen Einschränkungen bestanden. Nachdem der Bedarf an einem helleren Material erkannt worden war, kam Mitte der 1990er-Jahre weißes MTA auf den Markt. Chemisch war der Hauptunterschied das fehlende Eisenoxid. Portlandzement besteht überwiegend aus den natürlichen Rohstoffen Kalkstein, Ton, Sand und Eisenerz, die in Steinbrüchen abgebaut werden. Nach Zerkleinerung, Mahlung und Trocknung kommt es zur Sinterung bei 1420 °C. Je nach An-

wendungszweck werden danach verschiedene Zusatzstoffe, wie Gips, Sande, Kalkstein oder Farben, hinzugegeben. Wird dem fertigen Pulver dann Wasser in einem bestimmten Verhältnis zugefügt, kommt es zur Erstarrung. Dazu wird das Wasser in einem chemischen Prozess in immer länger werdende Hydratphasen umgewandelt. Diese nadelförmigen Auswüchse der einzelnen Pulverkörner verzahnen oder verknäulen sich mit zunehmender Länge immer stärker miteinander, sodass am Ende eine sehr harte Masse entsteht. Dieser Prozess der Hydratation ist abhängig von dem Verhältnis des verfügbaren Wassers und des Zements (WZ-Wert). Er wird in verschiedene Phasen eingeteilt und es entsteht eine Vielzahl unterschiedlicher Verbindungen. Die Hydratation verläuft mit abnehmender Geschwindigkeit bei entsprechend zunehmender Härtung über einen sehr langen Zeitraum. Selbst nach Jahren können an Bauwerken noch zunehmende Festigkeitswerte an den Betonbauteilen gemessen werden. Die Angabe von Abbindezeiten ist deshalb nur im Verhältnis zu Festigkeitswerten sinnvoll.

Einsatz in der Zahnmedizin

Bei der Verwendung in der Zahnmedizin ist es wichtig, durch Analysen festzustellen, dass es beim Abbau oder während der Verarbeitung nicht zum Eintrag toxischer Substanzen gekommen ist. Bei den Zusatzstoffen kommt Wismut zur Steigerung der Röntgenopazität zum Einsatz. Eine Reihe von Arbeiten untersucht die Zugabe von weiteren Stoffen, um die Abbindezeit zu verkürzen oder die Handling-Eigenschaften zu verbessern [1, 2]. Für die guten Gewebeeigenschaften scheint der stark basische pH-Wert in der Abbindephase eine Rolle zu spielen. Der wiederum ist für die Abbindung notwendig und dort könnte auch eine Ursache für die gelegentlich beschriebenen, schwer reproduzierbaren Abbindeversager liegen, beispielsweise wenn im Ge-

biet einer Entzündung mit stark saurem Milieu eine Aushärtung, also Hydratation, unterbleibt. Weitere Ursachen könnten zu stark wasserhaltige Mischungen oder Störungen der Hydratation sein. Im Bauwesen gelten Mischungsverhältnisse von 0,3–0,5 als optimal. In der Zahnmedizin kann zu Lasten der Festigkeit durchaus von diesem optimalen WZ-Wert abgewichen werden. Eine Störung der Hydratation wird vermutet, wenn nach Mischung des Zementpulvers mit Wasser die Hydratation beginnt und durch mehrfachen Entzug und erneute Zugabe von Wasser sowie erneute Durchmischung die Ausbildung und Verknäulung der Hydratphasen behindert wird. Zum Entzug erheblicher Wassermengen kommt es in der Praxis schon aufgrund der Verdunstung auf der Anmischplatte.

Eigenschaften wie Feuchtigkeitstoleranz, Biokompatibilität und Verarbeitung machen MTA und dessen Derivate zu einem unverzichtbaren, aber immer noch unterrepräsentierten Material in der Zahnheilkunde. Hinderungsgründe sind der Preis, die ungenaue Kenntnis über die Indikationsgrenzen und die Schwierigkeiten der Verarbeitung.

Der Preis lässt sich über die Verwendung preiswerterer Derivate und Portionierung bei richtiger Lagerung relativieren. Bei der richtigen Lagerung handelt es sich um die Maßgabe, Feuchtigkeit fernzuhalten. Dazu reicht nach Erfahrung des Autors die Lagerung in der verschlossenen Tüte oder die Aufbewahrung in einer verschlossenen Filmdose.

Indiziert sind MTA immer zur Zahnschmerzreparatur, sofern kein offener Zugang zum Parodont vorliegt und wenn Knochen das extradentale Gewebe darstellt. Eine direkte Verbindung zum Parodont sollte vermieden werden, da die Oberfläche des Portlandzements relativ rau ist und damit eine starke Plaque-Anlagerung ermöglicht. Als apikaler Stopp bei großen Foramina (üblicherweise ab Größe 60) und bei Perforationen oder *Viae falsae*, die im Knochen enden, sind MTA das Material der Wahl, da hier häufig ein feuchtes Milieu herrscht, gelegentlich sogar eine Blutung vorliegt und dennoch keine Kontamination der Oberfläche mit Plaque zu befürchten ist. Bei Perforationen im Bereich der Furkation muss abgeschätzt werden, ob ein Furkationsbefall so weit fortgeschritten ist, dass Plaque hier ein Problem darstellen kann.

Dankbar und erfolgversprechend ist die Anwendung von MTA als direktes Überkappungsmaterial.

Anwendung

Die Verarbeitung ist mit etwas Übung, Koordination, Formhilfen und guter Sichtunterstützung zu meistern. Für alle Anwendungen wird die Verwendung von Lupenbrillen mit Beleuchtung

oder besser einem Dentalmikroskop eindringlich empfohlen. Die Schwierigkeit in der Verarbeitung liegt in der geringen Kohäsion des Materials, sodass jede mit dem Portlandzement berührte Oberfläche verunreinigt wird und die Masse für die Füllungen des vorhandenen Defekts verloren geht. Eine exakte Handhabung der Instrumente und eine ausgezeichnete Sicht auf das Arbeitsfeld sind unabdingbar.

Das Material hat nach Zugabe von Wasser nur bei einem relativ festen Verhältnis von Wasser zu Zement eine brauchbare Verarbeitungskonsistenz. Diese ändert sich bei den geringen verarbeiteten Mengen innerhalb von Minuten durch Verdunstung. Deshalb muss die Assistenz vor Anwendung mit dem Material, den verwendeten Instrumenten und Formhilfen vertraut sein. In der 1. Phase der Behandlung sollte eine 2. Assistenz dabei sein, um 6-händig arbeiten zu können. Zum Anmischen selbst empfiehlt es sich, das Wasser aus einer Mikropipette zu dosieren oder einen Wassertropfen auf der Anmischplatte in einiger Entfernung zum Pulver aufzubringen. So kann dieser Tropfen noch mal geteilt werden. Auch das Pulver sollte in der etwa benötigten Menge auf die Platte gebracht und in mehrere Portionen geteilt werden. Nun kann die 1. Portion Wasser mit den ersten Pulverteilen vermischt werden. Dabei soll eine Konsistenz erzeugt werden, die weder schlammig noch trocken/krümelig ist. Sollte die Masse zu feucht sein, kann Pulver nachgegeben werden oder in der Anfangsphase auch Feuchtigkeit mittels sterilem Papier oder Wattepellet abgenommen werden. Fehlt Wasser, reicht es meist, die Spatelspitze im nicht verbrauchten Wasserrest zu befeuchten.

Am einfachsten ist das Vorgehen, wie es in der Kinderzahnheilkunde häufig praktiziert wird. Hier wird nach Darstellung des Defekts das gesamte Cavum mit Portlandzement ausgefüllt und nur die Oberschicht feuchtigkeitsstabil abgedeckt. Nach einigen Tagen kann dann der Zement soweit reduziert werden, dass mit Komposit eine zahnfarbene Füllung aufgebaut werden kann.

Für die orthograde Platzierung des Materials können Einbringsysteme genutzt werden. Sie basieren meistens auf dem Prinzip der Amalgampistolen. Mit diesen Systemen lassen sich die Portionen recht sauber positionieren. Allerdings sind die Mengen, die damit eingebracht werden können, gering und es besteht ein hoher Reinigungsaufwand. Erfolgt die Reinigung und das Auseinanderbauen der Instrumente erst nach dem Abbinden des Zements, können die Instrumente beim Reinigen beschädigt werden. Zum Lösen des Zements kann im Einzelfall Zement-schleierentferner hilfreich sein. Beim Autor hat sich die Anwendung einer einfachen Formhilfe



Abb. 1 Keramikblock mit individuell eingefrästen Rillen als Formhilfe für Portlandzemente.

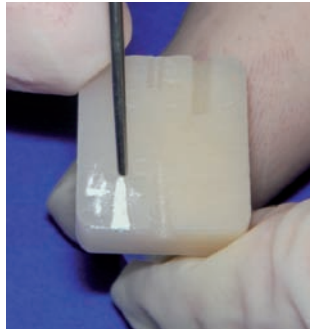


Abb. 2 Aufnahme des Portlandzements aus der mit „4“ gekennzeichneten Rille mittels Dovgan-Plugger für orthograde Applikation.

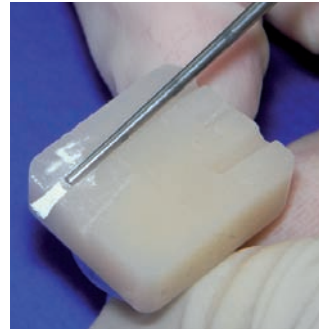

Abb. 3 Mit dem Plugger wird das Material vorsichtig aus der Rille geschoben.




Abb. 4 Der Portlandzement „klebt“ an der Stirnfläche des Pluggers und kann an die Applikationsstelle verbracht werden.

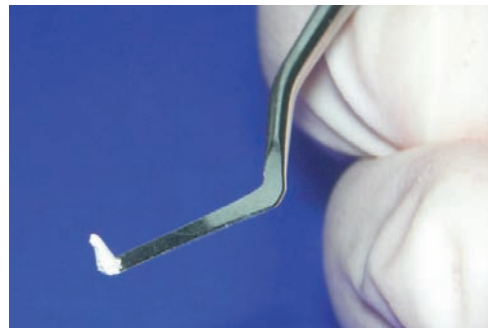


Abb. 5 Für retrograde Applikationsorte kann das Material mit schmalen Heidemann-Spateln aufgenommen werden.

bewahrt. In einen Keramikblock, wie er zur Herstellung von gefrästen Inlays oder Kronen Verwendung findet, werden mit einem Feinkorndiamantzylinder eine Rille oder mehrere unterschiedlich große Rillen gefräst, die vom Durchmesser her mit den weiterhin verwendeten Instrumenten korrespondieren. Diese Formhilfe kann sterilisiert und leicht gereinigt werden (Abb. 1).

Diese Formhilfe wird nun mit dem oben beschriebenen Zementgemisch gefüllt. Mittels eines Pluggers kann die Masse dann aus der Rille herausgeschoben werden und nun „steht“ ein Kegel der Masse auf dem stumpfen Ende des Pluggers (Abb. 2–5).

In der Regel wird versucht werden, nur exakt den Defekt zu befüllen und nach Aufbau einer Schichtstärke von 1–3 mm eine feuchte Kammer mit Wattepellet zu bilden. Der Verschluss der Kammer gelingt gut mit einem Flow-Komposit, kann aber sicher auch mit einem Phosphat- oder Glasionomierzement erfolgen. Obwohl Torabinejad empfiehlt, immer 2-zeitig und mit feuchter Kammer vorzugehen, kann es Fälle geben, in denen das nicht praktikabel ist. Bei ausreichender Feuchtigkeitsversorgung des Portlandzements durch das Gewebe jenseits des Defekts kann auch ein direkter Aufbau auf den Zement erfolgen. Dazu sollte die Feuchtigkeit des Zements auf mattglänzend eingestellt sein. Das kann ähnlich

wie oben beschrieben mit dem dicken Ende eines kräftigen Paperpoints erfolgen. Nun muss der Zement mit einem Bond abgedeckt und sofort ausgehärtet werden, um ein Eindringen des Monomers in den Zement zu verhindern. Danach kann am besten mit einem Single-Step-Bonding die Kavität für den adhäsiven Verbund vorbereitet und anschließend mit Komposit aufgebaut werden.

Eine weitere Herausforderung stellt das Einbringen eines apikalen Stopps dar. Hierfür gibt es 2 Wege. Beide erfordern eine gewisse Erfahrung im Umgang mit dem Material und die Anwendung eines Dentalmikroskops.

Zum einen kann, ebenso wie bei größeren Perforationsdefekten, die Anwendung einer Kollagenmatrix als Widerlager sinnvoll sein. Dann wird das Kollagenschwämmchen in kleine längliche Einheiten zerschnitten, die durch Rollen noch leicht komprimiert werden können. Nun muss das Kollagen in den Defekt oder zum Apex verbracht werden. Ziel ist es, dass das Kollagen außerhalb des Zahnes so positioniert wird, dass der Zahn von außen abgeschlossen wird und der Portlandzement gegen dieses Widerlager gestopft werden kann. Das sollte in kleinen Portionen und unter Sichtkontrolle erfolgen. Ist die 1. Schicht richtig platziert (im Zweifel Röntgenkontrolle), kann diese mittels Papierspitzen vorsichtig getrocknet und damit ihr Widerstand vor

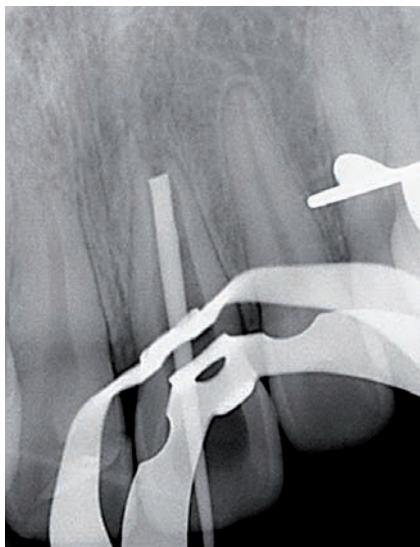


Abb. 6 21 Messaufnahme mit retrograd eingebrachtem Guttapercha-Stift zur Längenbestimmung vor Wurzelkanalfüllung.



Abb. 7 21 Positionierungskontrolle des MTA-Plug's. Die Position erscheint 2 mm zu weit koronal.

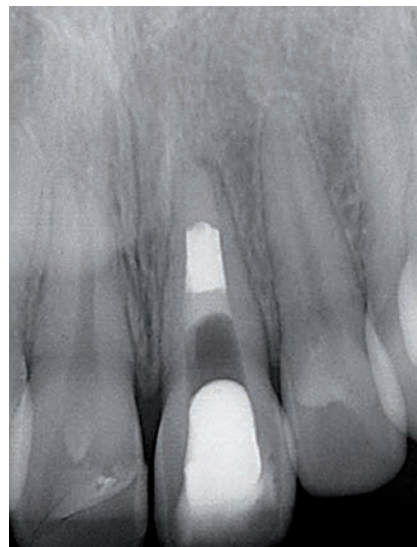

Abb. 8 21 WF-Kontrolle nach Korrektur der MTA-Position mittels Ultraschall, Verdichtung mit Plugger, Auffüllung mit MTA und Füllung des mittleren Kanaldrittels mit Sealer und Guttapercha. Koronale Versiegelung der Wurzelkanalfüllung mit Dentin-Bonding und Flow auf subgingivalem Niveau und provisorischer Verschluss vor geplante Bleaching.

dem Einbringen weiterer Portionen erhöht werden.

Bei großen zystenartigen Lumen apikal weit offener Kanäle wird diese Technik nicht funktionieren. Hier sollte der Kanal in seinem apikalen Drittel weitgehend parallel präpariert sein. Nun kann der Portlandzement in einer Art Bolus oder Pfropf am Ende des Kanals positioniert werden. Hierbei sollte der Zement relativ feucht sein und nur leicht komprimiert werden. Ist eine 1. Schicht von 1–2 mm Stärke eingebracht, kann eine Röntgenkontrolle erfolgen. Befindet sich der Pfropf noch vor dem Apex, kann versucht werden, diesen um die ausgemessene Strecke nach apikal zu drücken. Hierzu kann die Feuchtigkeit des Zements noch einmal erhöht werden. Hilft das nicht oder ist der Zement bereits zu stark verdichtet, kann er mit einer 15er Ultraschallfeile auf niedrigster Einstellung wieder „aufgemischt“ werden. Häufig wandert er dadurch auch entsprechend apikalwärts. Reicht das nicht aus, kann nun mit dem Plugger nachgeschoben werden. Nun sollte die nächste Röntgenkontrolle erfolgen. Stimmt die Positionierung, kann verdichtet und ggf. zur Erhöhung des Widerstands mit Papierspitzen vorsichtig getrocknet werden. Dabei müssen die Ausführungen zum Abbindeverhalten der Portlandzemente, wie oben beschrieben, beachtet werden. Sollte der Zementpfropf zu fest oder zu weit nach apikal verschoben sein, hilft nur die etwas stärkere Ultraschallanwendung unter Wasserspülung. Damit kann in der Phase der Zementabbinde das Material noch nahezu vollständig entfernt und die Prozedur

mit neuem Material von vorn begonnen werden (Abb. 6–8).

Die Anwendung von Portlandzementen erscheint auf den 1. Blick schwierig und teuer. Die Erfolge bei der direkten Überkappung und der Reparatur von knochenbegrenzten Defekten fordern jedoch den Einsatz dieses Materials geradezu. Nach einiger Einarbeitung gelingt die Anwendung von Portlandzementen jedoch reibungslos, gerade wenn Basistechniken, wie Kofferdam, Lupenbrille und Mikroskop, schon Einzug in den Behandlungsalltag gefunden haben.

Interessenkonflikt:

Kein Interessenkonflikt angegeben.

Literatur

- 1 Gandolfi MG et al. Setting time and expansion in different soaking media of experimental accelerated calcium-silicate cements and ProRoot MTA. Oral Surg Oral Med Oral Pathol Oral Radiol Endod 2009; 108: e39–45
- 2 Hsieh S C et al. Novel Accelerator for Improving the Handling Properties of Dental Filling Materials. J Endod 2009; 35: 1292–1295
- 3 Lee S J, Monsef M, Torabinejad M. Sealing ability of mineral trioxide aggregate for repair of lateral root perforations. J Endod 1993; 19: 541–544

Korrespondenzadresse

Dr. Stephan Gäbler
Dresdner Str. 17
01465 Langenbrück
E-Mail: drgaebler@me.com