



Michael Arnold

Die Differenzierung einkanaliger und mehrkanaliger Unterkieferfrontzähne mit Hilfe des Dentalmikroskops

**Michael Arnold**

Dipl.-Stom.
Praxis für Endodontie und
Zahnerhaltung
Königstraße 9
01097 Dresden
E-Mail: info@rootcanal.de

INDIZES *Unterkieferfrontzahn, Anatomie, Zugangskavität, Dentalmikroskop, Wurzelkanalbehandlung*

Unter direkter Sicht gelingt mit einem Dentalmikroskop bei 16- bis 20facher Vergrößerung durch die Unterscheidung verschiedener typischer Lichtreflexionen am Dentin eine exakte Lokalisierung des Wurzelkanalsystems selbst bei Obliterationen. Die Analyse einer präoperativen Röntgenaufnahme, die minimalinvasive Darstellung der größten bukkolingualen Ausdehnung des Wurzelkanalsystems etwa 5 mm apikal der Schmelz-Zement-Grenze und die Anwendung eines speziellen Sondierungstests verbessern die Möglichkeit, komplexe Wurzelkanalstrukturen an Unterkieferfrontzähnen aufzufinden.

■ Einleitung

Die Inzidenz von Wurzelkanalbehandlungen an Unterkieferfrontzähnen liegt im Vergleich zu anderen Zahngruppen mit etwa 1 bis 2 % sehr niedrig¹⁻⁴. Karies als häufigste Ursache für irreversible Pulpaschäden ist an Frontzähnen im Unterkiefer eher selten zu beobachten. Die kariesprotektive Wirkung des Speichels und die gute Zugänglichkeit für eine mechanische Reinigung reduzieren das Risiko einer tiefen Karies. Patienten mit Fehlernährung oder einem Nursing-Bottle-Syndrom bzw. einer „early childhood caries (ECC)“ können davon abweichend kariesinduzierte Pulpaerkrankungen aufweisen. Patienten mit verminderter Speichelproduktion als Folge einer Radiatio oder Erkrankungen mit einer begleitenden Speicheldrüsenunterfunktion stellen ebenso eine Risikogruppe dar. Die Amelogenesis imperfecta⁵, eine Dentinogenesis imperfecta⁶, ein Dens invaginatus^{7,8} oder eine Fusion mit einem zusätzlichen Zahn⁹ als entwicklungsbedingte Störungen der Zahnhartsubstanzbildung können das Auftreten von Pulpaerkrankungen an Frontzähnen im Unterkiefer ebenso wie ein akutes oder chronisches Trauma zusätzlich begünstigen.

■ Literaturübersicht

Die Wurzelkanalbehandlung hat das Ziel, die nicht mehr erhaltungsfähige oder nekrotische Pulpa vollständig zu entfernen und den endodontischen Hohlraum nach einer mechanischen und chemischen Reinigung zu desinfizieren und zu füllen, damit eine mikrobielle Besiedelung verhindert werden kann. Für den Erfolg einer Wurzelkanalbehandlung ist es daher von Bedeutung, ob das gesamte Wurzelkanalsystem einer chemomechanischen Aufbereitung unterzogen werden kann. Unbehandelte endodontische Strukturen, wie zum Beispiel Wurzelkanäle, Isthmen oder Rezessi, führen zu einem Verbleib von Substrat für den mikrobiellen Stoffwechsel. Damit erhöht sich das Risiko einer mikrobiellen Besiedelung des Endodonts und der Entstehung oder Persistenz eines periradikulären pathologischen Prozesses.

Mit der Entscheidung für eine Wurzelkanalbehandlung stellt sich deshalb immer die Frage nach der Anzahl und der Form der zu erwartenden Wurzelkanalstrukturen.

Manuskript

Eingang: 04.03.2010
Annahme: 30.03.2010

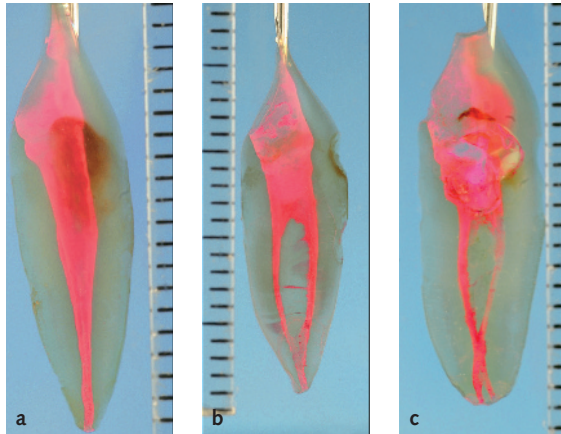


Abb. 1a bis c Entkalkte Transparenzpräparate unterer Schneidezähne nach Abschluss des koronalen Preflaring. Häufig an unteren Frontzähnen vorkommende Wurzelkanaltypen I, II und VI entsprechend der Einteilung nach Vertucci²³.

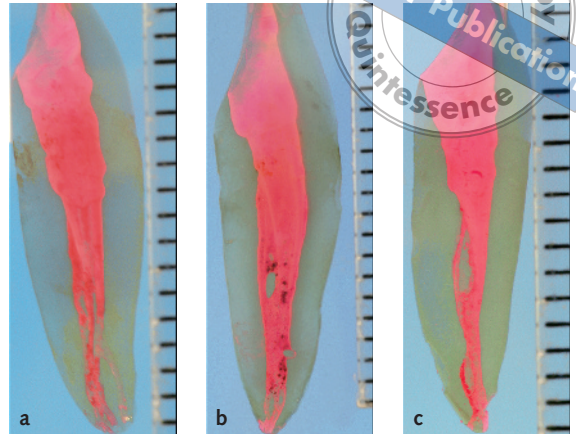


Abb. 2a bis c Selten vorkommende Wurzelkanalaufteilungen mit zwei und drei Wurzelkanälen und mehrfachen Konfluenzen. Die Anzahl der apikalen Foramina variiert zwischen 1 und 3.

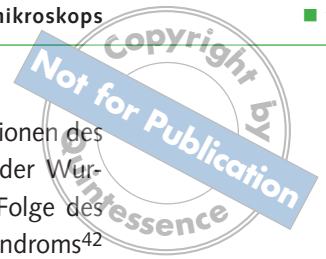■ Anatomie und Morphologie

Erste Angaben zum Verlauf und zur Anzahl der Wurzelkanäle menschlicher Zähne wurden 1844 von Carabelli¹⁰ dokumentiert. Anhand histologischer Präparate und makroskopischer Darstellungen des angefärbten Wurzelkanalsystems am transparenten Zahnpräparat wurde bereits auf das Vorhandensein einer Aufteilung des Hauptkanals mit einem oder mehreren apikalen Foramina hingewiesen. Unterkieferfrontzähne besitzen eine Wurzel, die typischerweise mesial und distal diskrete Einziehungen entlang der Wurzellänge aufweist¹¹. Unterkieferfrontzähne sind im Vergleich zu anderen Zähnen grazil und zeigen einen ovalen bis hantelförmigen Querschnitt, der sich mit zunehmendem Alter verengt. Die größte bukkolinguale Ausdehnung der klinischen Zahnkrone beträgt durchschnittlich 6 mm¹². Die mesiodistale Breite entlang der Schmelz-Zement-Grenze misst durchschnittlich 3 mm. Die geringe Größe der klinischen Zahnkrone birgt die Gefahr einer lateralen Perforation während der Präparation der endodontischen Zugangskavität.

Die Ausdehnung der Kronenpulpa verkleinert sich mit dem Abschluss des Wurzelwachstums, sodass sich die Grenze der Pulpakammer immer weiter nach apikal unterhalb der Schmelz-Zement-Grenze (SZG) verlagert. Mit fortschreitendem Alter oder zunehmender Attrition und Abrasion verringert sich die Größe der Pulpakammer durch die Produktion von Sekundärdentin^{13,14}. Zusätzliche Reizdentinbildungen erschweren den Zugang zum Wurzelkanalsystem.

Mit fortschreitender Produktion von Sekundärdentin verkleinert sich das Pulpakavum auch im Querschnitt. Die Kronenpulpa verändert sich in Form und Ausdehnung, wobei sich der Wurzelkanal von einer ovalen Form in bukkolinguale Ausdehnung in eine nadelförmige Kontur wandelt und mit zunehmendem Alter von koronal nach apikal obliterieren kann^{15,16}. Im Verlauf der Einengung des Pulpakavums können Isthmen auftreten, die sich häufig im Übergang vom koronalen zum mittleren Wurzel Drittel und im apikalen Wurzel Drittel finden¹⁷. Während der lebenslangen Produktion von Sekundärdentin ist das Wurzelkanalsystem in der Lage, sich in zwei oder auch mehrere teilweise voneinander getrennte Wurzelkanäle zu separieren¹⁵. Dabei können in unterschiedlicher Ausprägung Dentscheidewände auftreten und ein komplexes Wurzelkanalsystem formen (Abb. 1 und 2). Wurzelkanäle unterer Schneidezähne können sich in zwei oder mehrere Wurzelkanäle aufspalten und mit einem oder mehreren apikalen Foramina enden¹⁸. Zwischen beiden Wurzelkanälen können Anastomosen bestehen¹⁵. Das Verhältnis von mesiodistaler zu bukkolinguale Ausdehnung der Wurzel scheint einen Einfluss auf die Häufigkeit der Ausbildung einer Wurzelkanalaufteilung (Bifurkation) und deren Dimension zu haben¹⁹.

Zur Darstellung der anatomischen Strukturen und der Morphologie des Wurzelkanalsystems werden destruktive Verfahren und nondestruktive Verfahren angewendet. Zu den destruktiven Verfahren zählen u. a. die Ausgussmethode²⁰, die Korrosionsmethode, die Transparenzmethode, histologische Schnitte oder die



Herstellung von Hartgewebe-Schliffpräparaten. Zu den nondestruktiven Verfahren zählen alle Röntgenaufnahmetechniken und die Magnetresonanztomographie (MRT)²¹. Aktuell stehen neue moderne Verfahren in der Computertomographie zur Verfügung. Während die Digitale Volumetomographie (DVT) in der zahnärztlichen Diagnostik zunehmend Verbreitung findet, können experimentelle In-vitro-Untersuchungen mit hochauflösenden Geräten (MicroCT, NanoCT) erfolgen.

Unabhängig von der Untersuchungsmethode liegen zur Anzahl der Wurzelkanäle bei unteren Schneidezähnen Studien mit einer großen Streuung der Ergebnisse vor. Trotz gleicher Untersuchungsverfahren wurde in unterschiedlichen Studien mit Hilfe der Transparenzmethode eine Prävalenz zweier Wurzelkanäle zwischen 15 und 45 % ermittelt^{15,22-28}. Noch größere Unterschiede treten bei der alleinigen Auswertung von Röntgenbildern auf. Die Ergebnisse für das Vorliegen von Wurzelkanalaufteilungen lagen zwischen 1 und bis zu 61 %^{27,29-37}. Wurden zur Darstellung Kontrastmittel eingesetzt, verringerte sich die Streuung und lag bei der Anwendung einer Röntgenuntersuchung nur noch zwischen 38 und 61 %³⁵⁻³⁷. Das Vorkommen von drei Wurzelkanälen konnte nur in einem Fallbericht dokumentiert werden³⁸.

Auf der Suche nach äußeren anatomischen Merkmalen der klinischen Zahnkrone, die Rückschlüsse auf das Vorhandensein eines oder mehrerer Wurzelkanäle zulassen, wurden Werte der größten Ausdehnung der Krone mesiodistal und bukkolingual in ein Verhältnis zueinander gesetzt. Bei einem erhöhten Index, das heißt mit zunehmender Ausdehnung bukkal-labial, konnten in 70 % der Fälle zwei Wurzelkanäle aufgefunden werden³⁹.

In sehr seltenen Fällen kann eine akzessorische Wurzel vorliegen⁴⁰ oder eine Fusion von Zähnen beobachtet werden⁹. Es wurden morphologische Besonderheiten der Wurzel von Unterkieferschneidezähnen in Form von Einziehungen, Furchen und Invaginationen beschrieben; sie treten aber im Vergleich zu Schneidezähnen im Oberkiefer nur sehr selten auf⁷.

Morphologische Veränderungen im Dentin werden durch entzündliche Reize der Pulpa begünstigt. Während einer irreversiblen Pulpitis kann am Foramen apicale häufig eine Kalzifizierung beobachtet werden. Im Fall einer infizierten Pulpanekrose und apikalen Parodontitis kommt es häufig zu einer Resorption des Dentins am Foramen apicale⁴¹.

Seltene Dentindysplasien mit Obliterationen des Wurzelkanalsystems und Fehlbildungen der Wurzeln unterer Schneidezähne wurden als Folge des autosomal dominanten Ehlers-Danlos-Syndroms⁴² beobachtet.

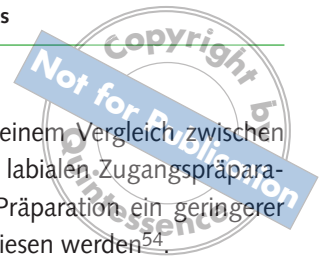
■ Diagnostik und Differenzierung von Wurzelkanälen in vivo

Größe und Ausdehnung der klinischen Zahnkrone können erste Hinweise auf das Vorhandensein mehrerer Wurzelkanäle geben. Insbesondere eine im Verhältnis zur mesiodistalen Breite stärker nach lingual ausgedehnte Zahnkrone weist mit größerer Wahrscheinlichkeit auf die Existenz einer Bifurkation hin³⁹.

Mit einer präendodontischen Röntgendiagnostik in einer exzentrischen 20°-Projektion kann mit größerer Sicherheit das Vorkommen von zwei Wurzelkanälen differenziert werden^{32,37,40,43}. Der Seitenvergleich zu den benachbarten Schneidezähnen ermöglicht infolge unterschiedlicher Projektionen bei häufig analogen anatomischen Verhältnissen Rückschlüsse auf die Anzahl der Wurzelkanäle⁴⁴.

Ein typisches röntgenographisches Zeichen für das Vorhandensein einer Wurzelkanalaufteilung liegt dann vor, wenn der Wurzelkanal mit gleichmäßiger Breite etwa im mittleren Wurzeldrittel nicht mehr in gleicher Deutlichkeit verfolgt werden kann. Das alleinige Vorhandensein eines lateralen doppelten Desmodontalspalts auf der Zahnfilmaufnahme ist hingegen kein sicheres Zeichen für eine Wurzelkanalaufteilung, da dies in erster Linie das Anzeichen einer Einziehung an der Wurzelaußenseite ist³².

Beste Voraussetzungen für das Auffinden des grazen Wurzelkanalsystems bestehen dann, wenn der Operateur eine optische Vergrößerung bei gleichzeitiger coaxialer Lichtzufuhr nutzen kann. Das Dentalmikroskop erleichtert das Auffinden von Wurzelkanälen an unteren Schneidezähnen und ermöglicht das Erkennen einer Bifurkation³³. Lupenbrillen sind im Vergleich zum Mikroskop nicht effizient⁴⁵. Während der Nutzung des Dentalmikroskops können unter Anwendung einer Xenonbeleuchtung verschiedene Arten des Dentins erkannt und differenziert werden, sodass auch bei obliterierten Wurzelkanälen ein sicheres Arbeiten im Wurzelkanal möglich ist⁴⁶.



■ Gestaltung der Zugangskavität

Je nach Ausdehnung des Wurzelkanalsystems und der zu erwartenden Problemstellungen muss bei der Gestaltung der endodontischen Zugangskavität auf eine ausreichende Dimensionierung geachtet werden. Die äußere Form der klinischen Zahnkrone kann hierbei zur Orientierung genutzt werden. Aufgrund der mit zunehmendem Alter verengten Pulpakammer variiert die äußere Präparationsform der Zugangskavität von dreieckig bei Kindern und Jugendlichen bis elliptisch bei Erwachsenen⁴². Bei Patienten, die älter als 40 Jahre sind, wird lediglich eine ovale Präparationsform empfohlen⁴⁷.

Zur Unterscheidung eines einkanalen von einem mehrkanaligen Wurzelkanalsystem unterer Schneidezähne ist ein geradliniger Zugang die Voraussetzung⁴⁸. Die Vorschläge zur Gestaltung der Kavität variieren von einer lingualen bis zu einer labialen Ausdehnung.

Vor allem aus ästhetischen Gründen wurde die Zugangskavität vorrangig auf die linguale Zahnfläche begrenzt. Damit der linguale Wurzelkanal erkannt werden kann, sollte die Präparationsform von zentral bis zum Zingulum in ovaler Form ausgedehnt werden^{49,50}. Mit zunehmender Einengung des Wurzelkanalsystems wird eine Extension von lingual über inzisal nach labial empfohlen⁵¹. Mit einem alleinigen labialen Zugang kann ein geradliniger Zugang zum lingualen Wurzelkanal präpariert werden⁵². Insbesondere bei einer eingeschränkten Mundöffnung wird eine labiale Zugangspräparation zur Differenzierung und Therapie ein- oder mehrkanaliger Front-

zähne empfohlen⁵³. Bei einem Vergleich zwischen einer lingualen und einer labialen Zugangspräparation konnte bei labialer Präparation ein geringerer Substanzverlust nachgewiesen werden⁵⁴.

■ Problemstellung

Trotz exzentrischer Röntgenaufnahmen gelingt es in vivo oft nicht zweifelsfrei, die Anzahl und den Verlauf der Wurzelkanäle zu ermitteln³². Die generelle Anwendung einer digitalen Volumetomographie ist aus Gründen der möglichst niedrig zu haltenden Röntgenstrahlenexposition und der noch zu geringen Auflösung als standardisiertes diagnostisches Verfahren zur Ermittlung der Wurzelkanalanatomie nicht geeignet. Die Indikationsstellung wird deshalb auf die Ermittlung der Ausdehnung apikaler Veränderungen, Wurzelfrakturen und Wurzelresorptionen begrenzt⁵⁵. Auch anatomische Vermessungen der klinischen Zahnkrone erbringen keine absolute Gewissheit über eine zu vermutende Aufteilung des Wurzelkanalsystems³⁹.

Unter direkter Sicht gelangen bei 16- bis 20facher Vergrößerung mit einem Dentalmikroskop durch die Unterscheidung verschiedener typischer Lichtreflexionen eine exakte Lokalisierung des Wurzelkanalsystems und die Abschätzung der Ausdehnung des Wurzelkanalsystems⁵⁶. Helle Zonen umgeben das sekundäre Dentin und können während der Suche eines stark verengten und obliterierten Wurzelkanals als äußere Begrenzung genutzt werden (Abb. 3). Im Inneren findet sich häufig noch vor dem Eröffnen des Wurzelkanals transparentes Dentin, das in der Aufsicht dunkel er-

Abb. 3a bis c

Das Xenonlicht wird im Dentin unterschiedlich reflektiert und erleichtert die Orientierung.



Abb. 3a Im Zentrum des transparenten Dentins ist ein runder Querschnitt des Wurzelkanals erkennbar im Vergleich zu einem ovalen des transparenten Dentins.



Abb. 3b Je tiefer die minimalinvasive Darstellung des Wurzelkanals erfolgt, desto mehr gleichen sich die Umrissformen von Wurzelkanal und transparentem Dentin.

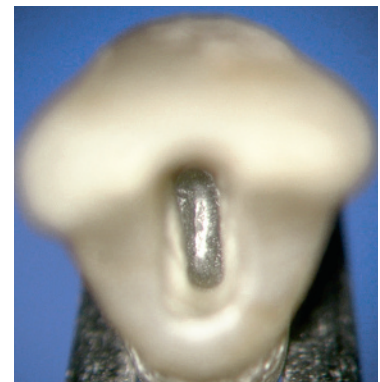
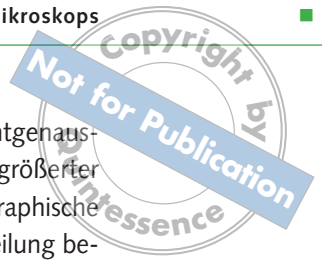
Abb. 3c Etwa 5 mm unterhalb der Schmelz-Zement-Grenze ist die größte bukkolinguale Ausdehnung des Wurzelkanalsystems dargestellt. Bei einer stark ovalen bis schlitzförmigen Form besteht eine große Wahrscheinlichkeit des Vorhandenseins einer Bifurkation.



scheint. Dieses dunkel erscheinende Dentin stellt nach Eröffnung des Wurzelkanals einen guten Kontrast zwischen dem mit Debris gefüllten Wurzelkanal und den umliegenden hellen, äußeren Zonen des Dentins dar.

Eine ovale Form des transparenten Dentins lässt trotz initialer kreisförmiger Wurzelkanalform ein im mittleren Wurzelkanaldrittel in bukkolingualer Richtung ovales, schlitzförmiges und möglicherweise separiertes Wurzelkanalsystem erwarten. Die minimalinvasive Erweiterung in bukkolingualer Richtung ist die Voraussetzung für eine Differenzierung des weiteren Wurzelkanalverlaufs.

■ Klinisches Vorgehen

Das klinische Vorgehen unterteilt sich in drei Hauptschritte:

1. *Röntgen*: Die in Rechtwinkeltechnik erstellte Röntgenausgangsaufnahme wird auf Hinweise einer Separation des Wurzelkanalsystems analysiert.
2. *Darstellung des Wurzelkanalsystems*: Die Darstellung der Wurzelkanäle wird bis auf ein Niveau von ca. 5 mm apikal der SZG ausgedehnt. Dabei erfolgt die Präparation in bukkolingualer Richtung mit feinsten Langschaftrosenbohrern.
3. *Differenzierungstest*:
 - manuelle Sondierung
 - elektrometrische Längenbestimmung
 - röntgenographische Auswertung (Messfeilen, Kontrastmittel Sealer).

Nach Anfertigung einer orthoradialen Röntgenausgangsaufnahme wird das Bild unter vergrößerter Projektion im Hinblick auf typische radiographische Zeichen einer möglichen Wurzelkanalaufteilung beurteilt. Der Wurzelkanal ist nahe der Inzisalkante deutlich erkennbar. Im mittleren Wurzeldrittel an den Zähnen 41 und 42 fällt eine Kontinuitätsunterbrechung auf, die als ein Zeichen einer Bifurkation gewertet werden kann (Abb. 4). Als Folge des kleinen Zahnbogens werden die Zähne 42 und 32 exzentrisch auf das Röntgenbild projiziert. In dieser Darstellung ist im Seitenvergleich eine Bifurkation erkennbar. Der Beginn der Wurzelkanalaufteilung liegt etwa 4 bis 5 mm unterhalb der Schmelz-Zement-Grenze. Im weiteren Verlauf erscheint das Wurzelkanalsystem stark verengt und endet mit einer nach distal gerichteten apikalen Krümmung.

Für die endodontische Behandlung von Unterkieferfrontzähnen empfiehlt sich die direkte Sicht aus der Behandlerposition auf 12 Uhr. In halbliegender Position wird bei entspannter Mundöffnung mit einem Schneidekantenabstand (SKA) von etwa 35 mm der Unterkiefer des Patienten mit der linken Hand fixiert und geführt. Bei Muskeltonusschwankungen empfiehlt sich der Einsatz eines Aufbissbehelfs. Damit werden Bewegungsunschärfen unter vergrößerter Sicht mit dem Dentalmikroskop während der Behandlung reduziert und der Patient während der Mundöffnung entlastet (Abb. 5).

Die Präparation der primären endodontischen Zugangskavität erfolgt mit einem birnenförmigen Diamantschleifer unter Wasserkühlung. Die Größe

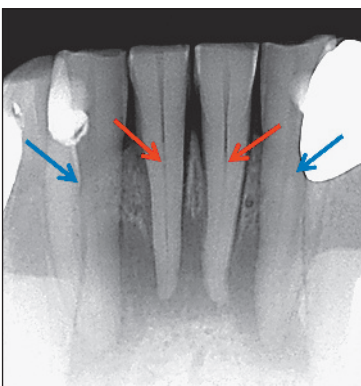


Abb. 4 Bei rechtwinkliger Projektion ist an den Zähnen 31 und 41 eine Kontinuitätsunterbrechung erkennbar (rote Pfeile). An den Zähnen 42 und 32 zeigt sich in exzentrischer Projektion und im Seitenvergleich eine Bifurkation (blaue Pfeile).

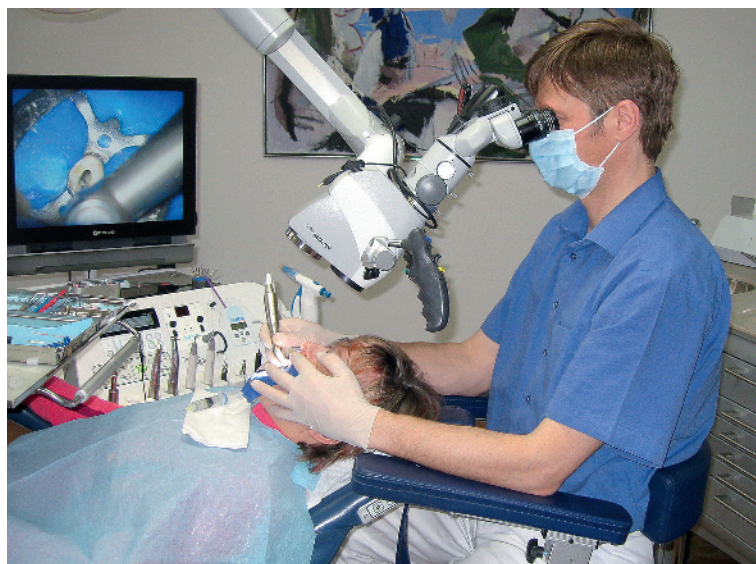

Abb. 5 Optimale ergonomische Behandlungsposition bei direkter Sicht und lingual-inzivaler Gestaltung der Zugangskavität.

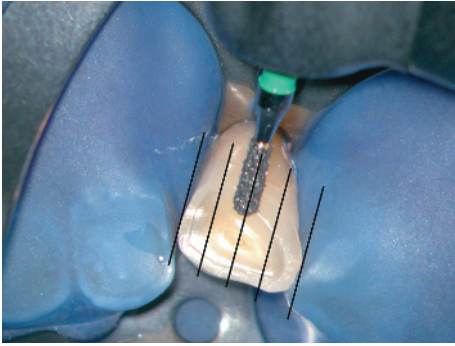


Abb. 6 Die Breite der primären endodontischen Zugangskavität wird durch die Auswahl eines adäquat dimensionierten Diamantschleifers auf ein Viertel der Inzisalkantenbreite begrenzt.

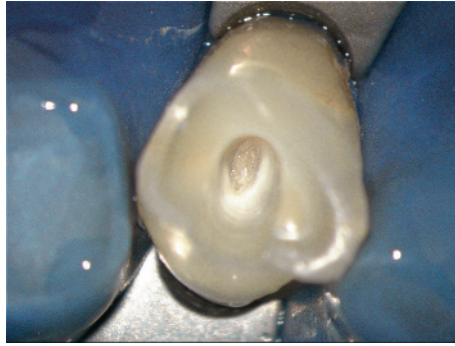


Abb. 7 Ansicht der primären endodontischen Zugangskavität mit lingual-inzisaler Ausdehnung unter Erhalt der labialen Inzisalkante.

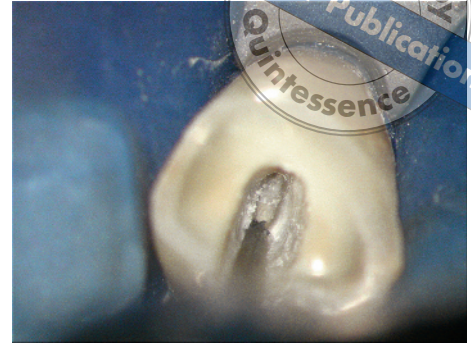


Abb. 8 Minimalinvasive Präparation der sekundären endodontischen Zugangskavität mit einem Langschaftrosenbohrer ISO 008 in bukkolingualer Richtung bis 5 mm unterhalb der Schmelz-Zement-Grenze.

des Schleifers sollte auf maximal ein Viertel der Inzisalkantenbreite begrenzt werden (Abb. 6). Die äußere Präparationsgrenze der Kavität zeigt eine ovale Form und verläuft unter Erhalt der labialen Schmelzbegrenzung vom Zingulum bis nach inzisal. Die Präparationstiefe erfolgt bis auf das Niveau der Schmelz-Zement-Grenze (Abb. 7).

Unter Sicht mit dem Dentalmikroskop sind die typischen zur Orientierung hilfreichen Lichtreflexionen des Dentins zu erkennen. Der rundlich bis ovale Wurzelkanalquerschnitt erscheint zentral und proportional zu den umliegenden Dentinstrukturen. Während der Präparation der sekundären endodontischen Zugangskavität wird der Wurzelkanal mit einem Langschaftrosenbohrer H1 SML (Komet/Gebr. Brassler, Lemgo) von zentral nach bukkal und lingual bis auf eine Präparationstiefe von 5 mm apikal der Schmelz-Zement-Grenze vertiefend weiter dargestellt. Während der trockenen Präparation werden in den eröffneten Wurzelkanal Dentinspäne eingelagert. Die lose auf dem Dentin liegenden Dentinspäne werden durch kontinuierliche Luftzufuhr abtransportiert und abgesaugt. Aufgrund der fehlenden Transluzenz wird damit der Wurzelkanal als „weißer Punkt“ im direkten Kontrast zum umgebenden transparenten, dunkel erscheinenden Dentin markiert. Zur Orientierung ist um das dunkle transparente Dentin herum erneut helles Dentin erkennbar, das als äußere Begrenzung während der Präparation der endodontischen Zugangskavität genutzt werden kann (Abb. 8). Mit der minimalinvasiven tiefen Darstellung des Wurzelkanalsystems kann sich die Form des Querschnitts ändern. Je größer die bukkolinguale Ausdehnung, desto größer ist

die Wahrscheinlichkeit einer Wurzelkanalaufteilung (Abb. 9). Es schließt sich ein koronales Preflaring vom koronalen zum mittleren Wurzeldrittel an. Im feuchten Milieu wird jeweils an der äußeren Begrenzung nach bukkal und nach lingual das Wurzelkanalsystem initial erweitert (Abb. 10a und b). Mit einer FlexMaster Nickel-Titan-Feile .06/15 (VDW, München) wird der geradlinige Zugang zu den divergierenden Begrenzungen auf eine Eindringtiefe von etwa 7 mm ermöglicht. Nach einer mit Ultraschall unterstützten Reinigung und Desinfektion der endodontischen Zugangskavität kann nun die manuelle Sondierung zur Ermittlung einer möglichen Aufteilung erfolgen.

Die nach lingual vorgebogene Handfeile der Größe ISO 08 wird entlang der lingualen Wurzelkanalwand apikalwärts vorgeschoben, anschließend um 180° gedreht und langsam mit einer bukkalwärts gerichteten Bewegung aus dem Wurzelkanal geführt (Abb. 11). Der Test wird in umgekehrter Richtung nach bukkal wiederholt. Im Fall des Vorhandenseins einer Zahnhartsubstanzbrücke (Bifurkation) ist ein „Klicken“ der Feile manuell spürbar, wenn diese über den an der Separationsstelle gelegenen Grat „springt“. Mit Hilfe einer Röntgenkontrastaufnahme können der weitere Verlauf der Wurzelkanäle ermittelt und eine mögliche Konvergenz oder Divergenz unterschieden werden. Es empfiehlt sich, immer zuerst den lingualen Wurzelkanal mit einem vorgebogenen Instrument zu markieren und erst im Anschluss den leichter zugänglichen labialen Wurzelkanal (Abb. 12).

Auf dem Röntgenbild ist eine Aufteilung des Wurzelkanalsystems am Zahn 42 nachweisbar. Erst nahe dem Apex konfluieren beide Wurzelkanäle. Ein zusätzliches apikales Foramen lässt sich nicht sicher

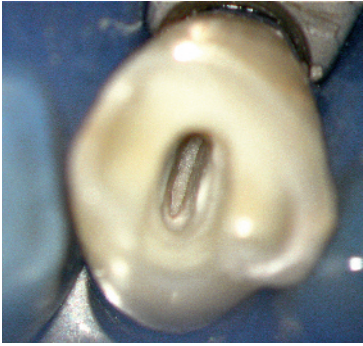
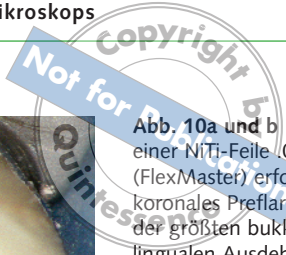


Abb. 9 Ein länglich ovaler Wurzelkanalquerschnitt lässt eine Aufteilung in zwei Wurzelkanäle vermuten.

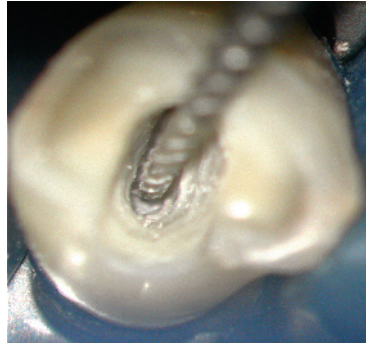


Abb. 10a Linguale Präparation.

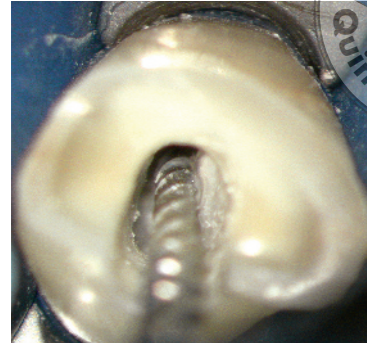


Abb. 10b Labiale Präparation.

Abb. 10a und b Mit einer NiTi-Feile .06/15 (FlexMaster) erfolgt ein koronales Preflaring an der größten bukkolingualen Ausdehnung.

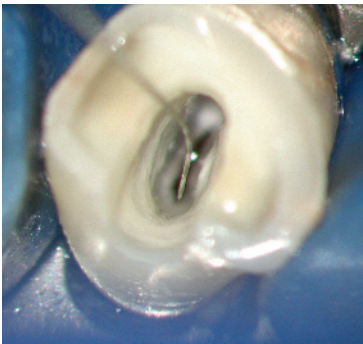


Abb. 11 Mit einer vorgebogenen Kerr-Feile in der Größe 08 wird das mit Ultraschall gereinigte Wurzelkanalsystem auf das Vorhandensein einer Bifurkation getestet.

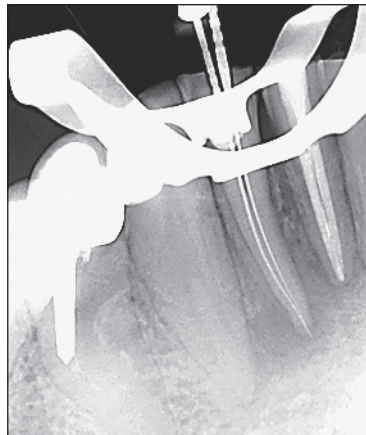

Abb. 12 Röntgenkontrastaufnahme von Zahn 42 in exzentrischer Projektion zur Ermittlung des Wurzelkanalverlaufs.

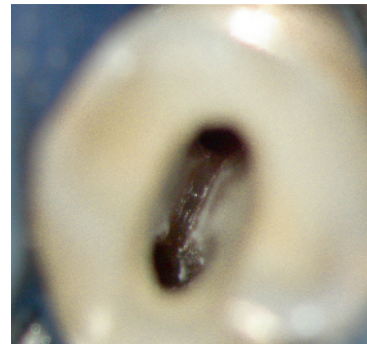


Abb. 13 Vergrößerte Sicht auf das aufbereitete Wurzelkanalsystem mit einem labialen und einem lingualen Wurzelkanal. Eine letzte visuelle und taktile Kontrolle bezüglich zusätzlicher endodontischer Hohlräume erfolgt bei 20- bis 30facher Vergrößerung.

Abb. 14a und b Die thermoplastische röntgenopake Wurzelkanalfüllung ermöglicht eine abschließende Kontrolle.

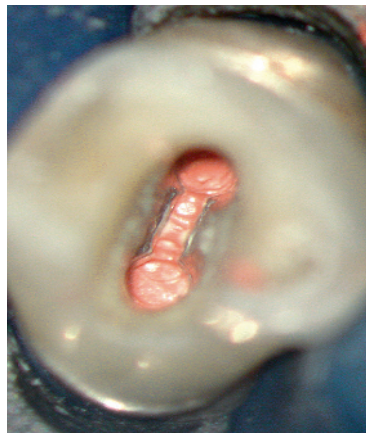


Abb. 14a Klinische Sicht auf das gefüllte Wurzelkanalsystem.

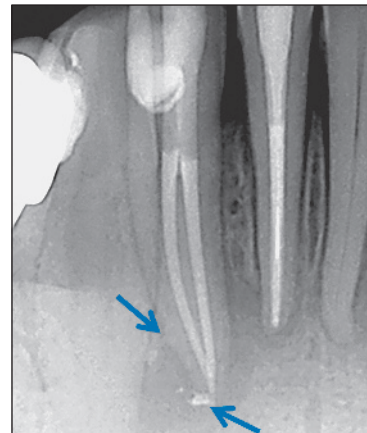


Abb. 14b Röntgenographische exzentrische Ansicht mit diskreten Sealerpuffs apikal und lateral (Pfeile).

ausschließen. Eine weitere Aufteilung mit einem akzessorischen Wurzelkanal kann trotz manueller Sondierung und Röntgenkontrastaufnahme noch nicht sicher ausgeschlossen werden. Nach Abschluss der chemomechanischen Aufbereitung des bisher erweiterten Wurzelkanalsystems erfolgt eine nochmalige Inspektion und Sondierung der äußeren Wurzelkanalwände unter Sicht mit einem vorgebogenen MicroOpener der Größe .04/10 (Maillefer, Ballaigues, Schweiz). Ein minimalinvasiv mit Ultraschall erweiterter Isthmus zwischen dem bukkalen und lingualen Wurzelkanal endet nach etwa 2 mm auf einem geschlossenen Dentinboden (Abb. 13).

Mit Hilfe einer thermoplastischen Wurzelkanalfülltechnik wird der instrumentierte endodontische Hohlraum gefüllt. Während des sequenziellen Verdichtens der plastifizierten Guttapercha wird fließfähiger Sealer in mechanisch unbehandelte, chemisch desinfizierte und gesäuberte Wurzelkanalanteile verdrängt. Diese Fülltechnik dient damit letztlich als weiteres Hilfsmittel zur Differenzierung eines komplexen Wurzelkanalsystems (Abb. 14a). Anhand der Röntgenkontrollaufnahme wird geprüft, ob zusätzlich zu den behandelten Wurzelkanälen ein mit Sealer gefüllter Rezessus auf eine zusätzliche Aufteilung hinweist und dies eine sofortige Revision erforderlich macht. Im vorliegenden Fall ist kein weiterer Wurzelkanal zu vermuten. Ein apikaler und ein lateraler Sealerpuff markieren das apikale Foramen und einen lateralen Wurzelkanal (Abb. 14b).

■ Diskussion

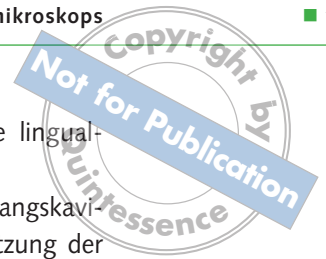Die hohe Variabilität in der Anzahl und im Verlauf der Wurzelkanäle unterer zentraler und lateraler Schneidezähne stellt während einer Wurzelkanalbehandlung eine große Herausforderung hinsichtlich der Differenzierung zwischen einkanaligen und mehrkanaligen Wurzelkanalsystemen dar. Die geringe Größe des endodontischen Hohlraums und die häufig erst tiefe Aufteilung von einem in zwei Wurzelkanäle erschweren das Auffinden einer möglichen Bifurkation²⁷.

Die Röntgentechnik ist ein unverzichtbares diagnostisches Hilfsmittel; die Bedeutung der zweidimensionalen Bilder darf jedoch nicht überbewertet werden. Mit Hilfe einer exzentrischen 20°-Projektion

lässt sich eine Wurzelkanalaufteilung mit größerer Sicherheit ermitteln⁴⁰. Individuelle Fehlinterpretationen können jedoch nicht ausgeschlossen werden, sodass mehr als 30 % der tatsächlich vorliegenden Bifurkationen unentdeckt bleiben können^{32,34,57}.

Die Bedeutung des zusätzlichen lingualen Wurzelkanals in Unterkieferfrontzähnen wird kontrovers diskutiert. In etwa 37 % der zweikanaligen Unterkieferschneidezähne vereinigen sich die Wurzelkanäle im apikalen Wurzeldrittel²⁶. Es wird vermutet, dass mit der Obturation des labialen Wurzelkanals ein hinreichender Verschluss des Wurzelkanalsystems vorliegt, der gleichzeitig eine mögliche Restinfektion lingual einschließt. Erfolgt eine unvollständige Wurzelkanalfüllung, so gelingt diese Versiegelung allerdings nicht²⁶. Als weiterer Grund wird eine deutliche Verringerung des Substrats durch die Behandlung des labialen Wurzelkanals angenommen, sodass trotz unvollständiger mechanischer Aufbereitung eine apikale Parodontitis ausheilen kann⁵⁸. Ein mikrobiologischer Nachweis wurde für diese Vermutung bislang allerdings nicht erbracht. In einer klinischen Studie an 5.616 oberen Molaren konnte in einem fünfjährigen Beobachtungszeitraum nachgewiesen werden, dass mit dem Auffinden des zweiten mesiobukkalen Wurzelkanals die Langzeitprognose verbessert werden kann⁵⁹. Als Ursache für fortbestehende mikrobielle Infektionen werden Anastomosen zwischen den benachbarten Wurzelkanälen und Seitenkanäle mit separatem Kontakt zum Parodontium angenommen^{36,60}. Auch im Fall einer apikalen Resorption oder einer Wurzelspitzenresektion wird das ehemals konfluierende Wurzelkanalsystem mit nur einem apikalen Foramen in zwei getrennte separiert, sodass bei Obturation nur eines Kanalsystems nicht von einer sicheren Versiegelung ausgegangen werden kann⁶¹.

Unter Sicht mit einem Dentalmikroskop und gleichzeitiger koaxialer Ausleuchtung mit einer Xenonlichtquelle von 180 W (ProErgo, Zeiss, Oberkochen) gelingt es, das Wurzelkanalsystem deutlich zu erkennen und zu analysieren⁴⁶. Nicht allein das Auffinden des Wurzelkanals steht dabei im Mittelpunkt, sondern die Beurteilung des Wurzelkanalquerschnitts in Relation zum umgebenden Dentin. Helles, opak erscheinendes Dentin dient dabei als Orientierung für die äußere Begrenzung zur Darstellung des Wurzelkanalsystems. Das im Inneren aufzu-



findende dunkle transparente Dentin gibt den Umriss der ehemaligen Ausdehnung der Pulpakammer wieder und kann minimalinvasiv entfernt werden. Mit diesem Vorgehen gelingt es, runde, ovale und schlitzförmige Wurzelkanalsysteme bis auf eine Tiefe von 5 mm unterhalb der Schmelz-Zement-Grenze sicher zu unterscheiden und für eine adäquate, der Form des Wurzelkanals angepasste mechanische Aufbereitung vorzubereiten. Insbesondere die Reinigung ovaler Wurzelkanäle gelingt bei traditioneller Darstellung des Wurzelkanals nicht. Mehr als 60 % der Wurzelkanaloberfläche werden beim Einsatz mit unterschiedlichen Arten von NiTi-Instrumenten nicht gereinigt⁶². Auch beim Versuch einer zirkumferenten Aufbereitungstechnik oder Balanced-force-Technik mit Stahlinstrumenten bleiben zwischen 40 % und 60 % der Oberfläche ovaler Wurzelkanäle mechanisch unbehandelt⁶³.

Mit der tiefen Darstellung der maximalen horizontalen Ausdehnung des Wurzelkanalsystems wird es möglich, die größte bukkolinguale Ausdehnung zu ermitteln und gezielt mit NiTi-Instrumenten zu erschließen. Ein frühzeitiges Instrumentieren des eröffneten Wurzelkanals in Höhe der Schmelz-Zement-Grenze kann eine Fehlbeurteilung begünstigen, da lediglich der am leichtesten zugängliche Anteil des Wurzelkanals instrumentiert wird. Das koronale Pre-flaring ermöglicht einen leichten und reproduzierbaren Zugang zum mittleren Wurzelkanaldrittel und bietet beste Voraussetzungen für die Differenzierung des weiteren Wurzelkanalverlaufs. Mittels einer speziellen Sondierungstechnik gelingt es, Bifurkationen auch in tieferen Wurzelabschnitten zu ermitteln. Ein radiographischer Nachweis gelingt meist nur indirekt über die Anzahl der im Wurzelkanalsystem platzierten kontrastgebenden Messinstrumente und mit einer exzentrischen Projektion nach Applikation der Wurzelkanalfüllung.

Obwohl mehrere Untersuchungen darauf hinweisen, dass erst bei labialer Extension der endodontischen Zugangskavität ein geradliniger Zugang zum lingualen Wurzelkanal besteht⁵²⁻⁵⁴, wird bei

Anwendung eines Dentalmikroskops die linguoinzale Präparation vorgezogen.

Ein entscheidender Vorteil dieser Zugangskavität ist die direkte Sicht während der Nutzung der Behandlungsposition auf 12 Uhr. Eine ergonomische Arbeitshaltung für einen mehr als eine Stunde andauernden endodontischen Tätigkeitsablauf ist essenziell für ein entspanntes und konzentriertes Arbeiten. Durch einen Haltegriff für die linke freie Arbeitshand zur Stabilisierung des Unterkiefers kann der Patient entlastet werden. Gleichzeitig kann in dieser Position durch die Zusammenarbeit mit zwei Assistentinnen mit einer Sechshandtechnik die Behandlungszeit reduziert werden⁶⁴.

Mit dem Erhalt der labialen Kronenwand wird der restaurative Aufwand reduziert. Bei einer labialen Präparation der endodontischen Zugangskavität kann mittels Säureätztechnik und farblich sehr natürlich wirkender Komposite die Kavität restauriert werden; der Aufwand für eine perfekte Farbwahl und optimale Transluzenz darf aber nicht unterschätzt werden. Schließlich erfordert insbesondere eine Revisionsbehandlung eine großzügige Präparation der Zugangskavität, damit Wurzelkanalfüllmaterialien, Fremdkörper oder retrogrades Füllungsmaterial orthograd entfernt werden können. Dies gelingt bei einer lingualen Präparation unter Erhalt der labialen Inzisalkante. Die häufig als Folge eines Traumas oder der Verwendung silberhaltigen Sealermaterials zu beobachtende Verfärbung der klinischen Zahnkrone erfordert für das interne Bleichen den Erhalt der labialen Kronenwand. Zur Aufnahme des Bleichmittels und für den optimalen Zugang der Chemikalie zum verfärbten Dentin sollte auch deshalb die labiale Kronenwand erhalten bleiben.

■ Danksagung

Für die Herstellung und die fotografische Dokumentation der transparenten Präparate der Abbildungen 1 und 2 gebührt der herzlichste Dank Herrn Dr. Holm Reuver aus Neustadt.

■ Literatur

- Al-Neggrish AR. Incidence and distribution of root canal treatment in the dentition among a Jordanian sub population. *Int Dent J* 2002;52:125-129.
- Wayman BE, Patten JA, Dazey SE. Relative frequency of teeth needing endodontic treatment in 3350 consecutive endodontic patients. *J Endod* 1994;20:399-401.
- Kirkevang LL, Hörsted-Bindslev P, Orstavik D, Wenzel A. Frequency and distribution of endodontically treated teeth and apical periodontitis in an urban Danish population. *Int Endod J* 2001;34:198-205.
- Hollanda AC, de Alencar AH, Estrela CR, Bueno MR, Estrela C. Prevalence of endodontically treated teeth in a Brazilian adult population. *Braz Dent J* 2008;19:313-317.
- Toksavul S, Ulusoy M, Türkün M, Kümbüloğlu O. Amelogenesis imperfecta: the multidisciplinary approach. A case report. *Quintessence Int* 2004;35:11-14.
- Pilipili MC, Demars-Fremault C, Dhem A. [A microradiographic and histological study of a case of dentinogenesis imperfecta type I]. *Bull Group Int Rech Sci Stomatol Odontol* 1991;34:151-157.
- Chaniotis AM, Tzanetakakis GN, Kontakiotis EG, Tosios KI. Combined endodontic and surgical management of a mandibular lateral incisor with a rare type of dens invaginatus. *J Endod* 2008;34:1255-1260.
- Carvalho-Sousa B, Almeida-Gomes F, Gominho LF, Albuquerque DS. Endodontic treatment of a periradicular lesion on an invaginated type III mandibular lateral incisor. *Indian J Dent Res* 2009;20:243-245.
- Peyrano A, Zmener O. Endodontic management of mandibular lateral incisor fused with supernumerary tooth. *Endod Dent Traumatol* 1995;11:196-198.
- Carabelli G. Systematisches Handbuch der Zahnheilkunde. Wien: Baumüller und Seidel, 1844.
- Holländer LH. Anatomie der Zähne des Menschen und der Wirbelthiere sowie deren Histologie. Berlin: Verlag von August Hirschwald, 1877.
- Lee MM, Rasimick BJ, Turner AM, Shah RP, Musikant BL, Deutsch AS. Morphological measurements of anatomic landmarks in pulp chambers of human anterior teeth. *J Endod* 2007;33:129-131.
- Baume R. Lehrbuch der Zahnheilkunde. 3. umgearbeitete Auflage. Leipzig: Verlag von Arthur Felix, 1890.
- Barrett MT. The internal anatomy of the teeth with special reference to the pulp with its branches. *Dent Cosmos* 1925;67:581-592.
- Hess W. Zur Anatomie der Wurzelkanäle des menschlichen Gebisses mit Berücksichtigung der feineren Verzweigungen am Foramen apicale. *Schweiz Vierteljschr Zahnheilk* 1917;27:1-53.
- Artal N, Gani O. Endodontic anatomy of the root canals of lower incisors. *Acta Odontol Latinoam* 2000;13:39-49.
- Mauger MJ, Schindler WG, Walker WA. An evaluation of canal morphology at different levels of root resection in mandibular incisors. *J Endod* 1998;24:607-609.
- Loos R. Topographie der Pulpahöhle mit Rücksicht auf die Präparation der Kavität. *Österr.-Ung Vierteljschr Zahnheilk* 1909;929.
- Warren EM, Laws AJ. The relationship between crown size and the incidence of bifid root canals in mandibular incisor teeth. *Oral Surg Oral Med Oral Pathol* 1981;52:425-429.
- Spalteholz W. Über das Durchsichtigmachen von menschlichen und tierischen Präparaten. Leipzig: Verlag von S. Hirzel, 1911.
- Baumann M. Die räumliche Darstellung des Endodonts. München: Hanser, 1995.
- Pineda F, Kuttler Y. Mesiodistal and buccolingual roentgenographic investigation of 7275 root canals. *Oral Surg* 1972;33:101-110.
- Vertucci FJ. Root canal anatomy of the mandibular anterior teeth. *J Am Dent Assoc* 1974;89:369-371.
- Vertucci FJ. Root canal anatomy of the human permanent teeth. *Oral Surg Oral Med Oral Pathol* 1984;58:589-599.
- Karagöz-Küçükay I. Root canal ramifications in mandibular incisors and efficacy of low temperature injection thermo-plasticized gutta-percha filling. *J Endod* 1994;20:236-240.
- Kartal N, Yanikoglu FC. Root canal morphology of mandibular incisors. *J Endod* 1992;18:562-564.
- Miyashita M, Kasahara E, Yasuda E, Yamamoto A, Sekizawa T. Root canal system of mandibular incisor. *J Endod* 1997;23:479-484.
- Al-Qudah AA, Awawdeh LA. Root canal morphology of mandibular incisors in a Jordanian population. *Int Endod J* 2006;39:873-877.
- Laws AJ. Prevalence of canal irregularities in mandibular incisors: a radiographic study. *N Zeal Dent J* 1971;67:181-186.
- Bellizzi R, Hartwell GR. Clinical investigation of in vivo endodontically treated mandibular anterior teeth. *J Endod* 1986;9:246-248.
- Neo J, Chee LF. A retrospective clinical study of endodontically treated mandibular incisors in a selected Chinese population. *Oral Surg Oral Med Oral Pathol* 1990;70:782-783.
- Nattress BR, Martin DM. Predictability of radiographic diagnosis of variations in root canal anatomy in mandibular incisors and premolars teeth. *Int Endod J* 1991;24:58-62.
- XU Q, Liu HY, Ling JQ, Luo DF. Clinical management of mandibular incisors with multiple root canals using dental microscope. *Hua Xi Kou Qiang Yi Xue Za Zhi* 2008;26:522-525.
- Oliveira SHG, Moraes LC, Faig-Leite H, Camargo SE, Camargo CH. In vitro incidence of root canal bifurcation in mandibular incisors by radiovisiography. *J Appl Oral Sci* 2009;17:234-239.
- Rankline-Wilson RW, Henry P. The bifurcated root canals in lower anterior teeth. *J Am Dent Assoc* 1965;70:1162-1165.
- Benjamin KA, Dowson J. Incidence of two root canals in human mandibular incisor teeth. *Oral Surg Oral Med Oral Pathol* 1974;38:122-126.
- He BZ, Yin XZ, Zhang CF. [Clinical evaluation of the effect of angulation apical X-rays and the X-rays with file in diagnosing multiple canals in mandibular anterior teeth and premolars]. *Zhonghua Kou Qiang Yi Xue Za Zhi* 2006;41:160-163.
- Zaitoun H, Mackie IC. Management of a non-vital central incisor tooth with three root canals. *Dent Update* 2004;31:142-144.
- Warren EM, Laws AJ. The relationship between crown size and the incidence of bifid root canals in mandibular incisor teeth. *Oral Surg Oral Med Oral Pathol* 1981;52:425-429.
- Loushine RJ, Jurcak JJ, Jeffalome DM. A two-rooted mandibular incisor. *J Endod* 1993;5:250-251.
- Hess JC, Culieras JM, Lamiabile N. A scanning electron microscopic investigation of principal and accessory foramina on the root surfaces of human teeth: thoughts about endodontic pathology and therapeutics. *J Endod* 1983;9:275-281.
- Klimm W. Endodontologie: Grundlagen und Praxis. Köln: Dtsch Zahnärzte Verlag, 2003.
- Slowey R. Radiographic aids in the detection of extra canals. *Oral Surg* 1974;37:762-772.
- Kabak YS, Abbott PV. Endodontic treatment of mandibular incisors with two root canals: report of two cases. *Aust Endod J* 2007;33:27-31.
- Yoshioka T, Kobayashi C, Suda H. Detection rate of root canal orifices with a microscope. *J Endod* 2002;28:451-452.
- Arnold M. The dental microscope – basis for new and proven methods in root canal treatment. *ENDO – Endod Pract Today* 2009;3:205-214.
- Nielsen CJ, Shahmohammadi BS. The effect of mesio-distal chamber dimension on access preparation in mandibular incisors. *J Endod* 2005;31:88-90.

48. LaTurno SA, Zillich RM. Straight-line endodontic access to anterior teeth. *Oral Surg Oral Med Oral Pathol* 1985;59:418-419.
49. Janik JM. Access cavity preparation. *Dent Clin North Am* 1984;28:809-818.
50. Castellucci A. Access cavity and endodontic anatomy. In: *Endodontics*. Vol. I. Edizioni Odontoiatriche il Tridente S.r.l. 2004.
51. Mauger MJ, Waite RM, Alexander JB, Schindler WG. Ideal endodontic access in mandibular incisors. *J Endod* 1999;25:206-207.
52. Clements RE, Gilboe DB. Labial endodontic access opening for mandibular incisors: Endodontic and restorative considerations. *J Can Dent Assoc* 1991;57:587-589.
53. Madjar D, Kusner W, Shifman A. The labial endodontic access: a rational treatment approach in anterior teeth. *J Prosthet Dent* 1989;61:317-320.
54. Logani A, Singh A, Singla M, Shah N. Labial access opening in mandibular anterior teeth – An alternative approach to success. *Quintessence Int* 2009;40:597-602.
55. Dentale Volumetomographie (DVT): Leitlinie der DGZMK. *Dtsch Zahnärztl Z* 2009;64:490-496.
56. Arnold M. Visualization. In: Hülsmann M, Schäfer E, Bargholz C, Barthel C (eds.). *Problems in Endodontics*. Chicago: Quintessence Publ., 2009.
57. Omer OE, Shalabi RM, Jennings M, Glennon J, Claffey NM. A comparison between clearing and radiographic techniques in the study of the root-canal anatomy of maxillary first and second molars. *Int Endod J* 2004;37:291-296.
58. Szajkis S, Tagger M. Periapical healing in spite of incomplete root canal debridement and filling. *J Endod* 1983;9:203-209.
59. Wolcott J, Ishley D, Kennedy W, Johnson S, Minnich S, Meyers J. A 5 yr clinical investigation of second mesiobuccal canals in endodontically treated and retreated maxillary molars. *J Endod* 2005;31:262-264.
60. Funato A, Funato H, Matsumoto K. Mandibular central incisors with two root canals. *Endod Dent Traumatol* 1998;14:285-286.
61. Vertucci FJ. Root canal morphology and its relationship to endodontic procedures. *Endod Topics* 2005;10:3-29.
62. Rödiger T, Hülsmann M, Mühge M, Schäfers F. Quality of preparation of oval distal root canals in mandibular molars using nickel-titanium instruments. *Int Endod J* 2002;35:919-928.
63. Wu MK, van der Sluis LWM, Wesselink PR. The capability of two hand instrumentation techniques to remove the inner layer of dentine in oval canals. *Int Endod J* 2003;36:218-224.
64. Arnold M, Baumann M. The dental microscope in endodontics. In: Baumann M, Beer R. *Endodontology*. Color Atlas of Dental Medicine. Stuttgart: Thieme, 2010.

Differentiation Between Single and Multiple Root Canal Systems in Mandibular Incisors Using a Dental Microscope

KEYWORDS *Mandibular incisors, tooth anatomy, access cavity, dental microscope, root canal treatment*

Under direct view and with 16 to 20x magnification, using a dental microscope makes exact localization of a root canal system, even in the case of severe calcification, possible when guided by the differing reflection of light through the dentin. Thorough analysis of the preoperative diagnostic radiograph, minimally invasive access into the largest buccolingual extension of the root canal, approximately 5 mm below the cementodentinal junction, and a special probing technique improve the chance to identify and locate complex anatomical structures in mandibular incisors.



Keine Bindemittel, keine Trägerstoffe

CALXYL®

...sichert volle Verfügbarkeit von Calciumhydroxid.

Zur Wurzelbehandlung und Wurzelfüllung unübertroffen. Höchster Wirkstoffgehalt (pH 12,4). Die pastenförmige Suspension ist ein international anerkanntes Pulpenschutzmittel zur Versorgung des kariesfreien, pulpanahen Dentins, Kariesprofunda-Behandlung, indirekten und direkten Pulpaüberkappung, Pulpotomie und Einlage im Wurzelkanal. Optimaler Schutz gegen Reinfektion. Vermichtet bei der Durchdringung der Dentinschicht alle Keime. Gesicherte Anregung zur Bildung von Ersatzdentin (bridging effect). Bei Zähnen mit nicht abgeschlossenem Wurzelwachstum Begünstigung der Apexifikation.

Indikationen: Zur Zahnwurzelbehandlung, spez. Vitalüberkappung, Vitalamputationen und Vitalkonservierung. Als Schutzschicht auf Zahnstumpf bei Überkronungen.

CALXYL® gibt es für die praktische Applizierung auch als Pastenspritze. Jeweils auch röntgensichtbar.

CALXYL®-Suspension

Die Suspension eignet sich zur Wurzelkanal-Desinfektion besonders deshalb, weil sie die weitgehende Erfassung infizierter Dentin-Kanälchen via Osmose gewährleistet. Die starke nachhaltige Wirkung tritt durch die calcium-alkalische Umstimmung unter Schonung des periapikalen Gewebes ein. Aufgrund ihrer vorzüglichen Eigenschaften ist die CALXYL®-Suspension das anerkannte Desinfizienz, das selbst bei stark infizierten, verzweigten und schwer zugänglichen Wurzelkanälchen durchgreifende Wirkung erzielt. Durch die Aufnahme der Calciumhydroxid-Ionen der Dentin-Kanälchen bildet sich eine Sperrschicht gegen die Säure des Zementes. CALXYL®-Suspension eignet sich zur Verdünnung der CALXYL®-Paste, da der pH-Wert identisch ist. Eine Pufferung des pH-Wertes wird dadurch vermieden und ein zu schnelles Austrocknen verhindert.

Indikationen: Ausspritzen von Wurzelkanälen. Durchspritzen von Fistelgängen, zur Ionophorese anstelle der NaOH.

Qualität pur - Calciumhydroxid eigener Herstellung

Literatur auf Anforderung

OCO Präparate®
OCO Präparate GmbH
 Postfach 37 · D-67246 Dirmstein/Pfalz
 Tel. 06238/9 26 81-0 · Fax 9 26 81-12
 e-mail: OCO-Hummel@t-online.de
 www.oco-paeparate.de