

Mukozele?

Anamnese:

Zufallsbefund im OPG, das wegen Diagnostik Paro angefertigt wurde

Befund:

klinisch völlig symptomfrei, Große Verschattung der Kieferhöhle, DVT starke Schwellung der Kieferhöhlenschleimhaut über 27, Intrakoronale Diagnostik: zwei unbehandelte Abschnitte des Wurzelkanalsystems

Diagnose:

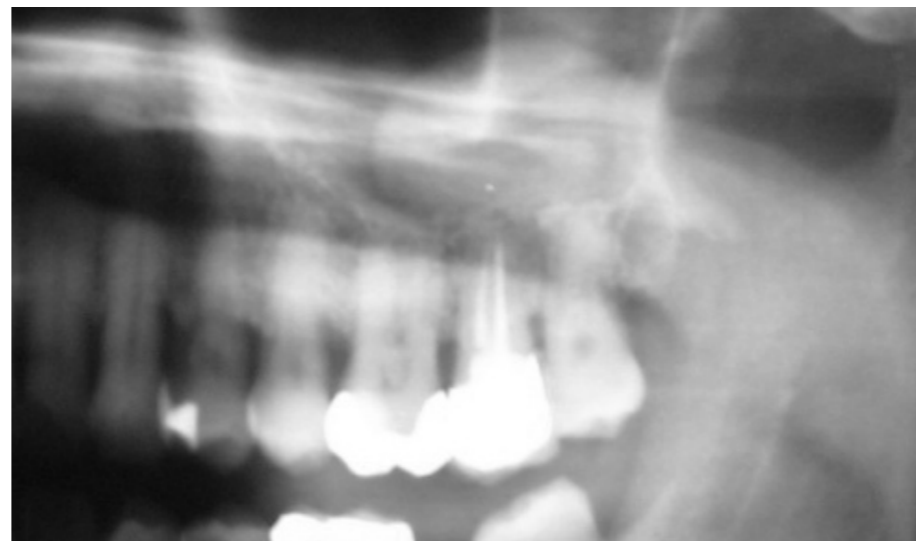
Verdachtsdiagnosen: Mukozele, chronische apikale Parodontitis

Therapie:

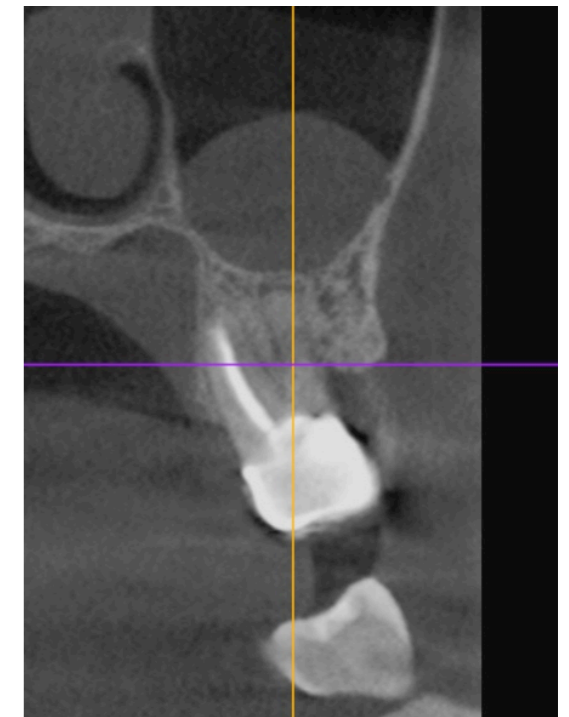
Kofferdam, Trepanation und chemomechanische Aufbereitung von 5 Kanalsystemen, Wurzelfüllung in warmvertikaler Kondensation

Epikrise:

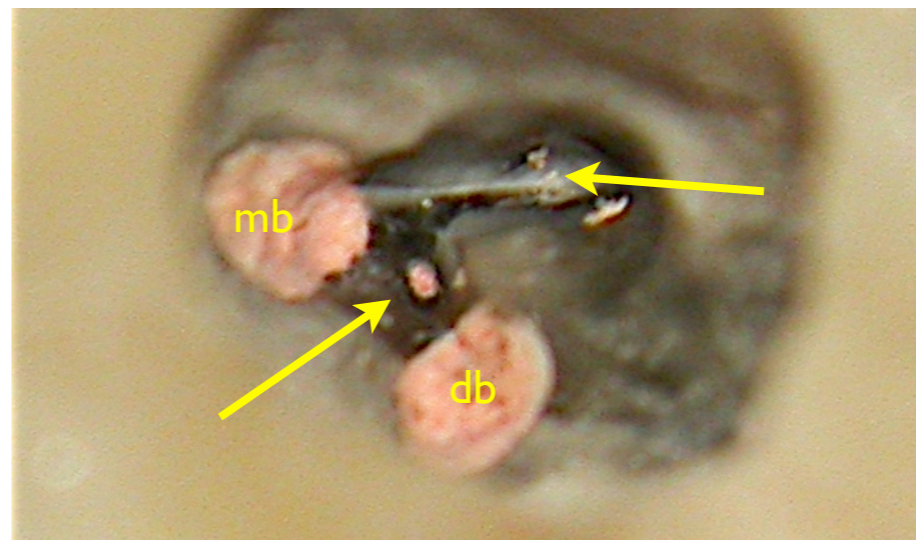
Nach der Revision war der Zahn weiterhin symptomfrei. In einem Jahr ist ein erneutes DVT zur Verlaufskontrolle geplant.



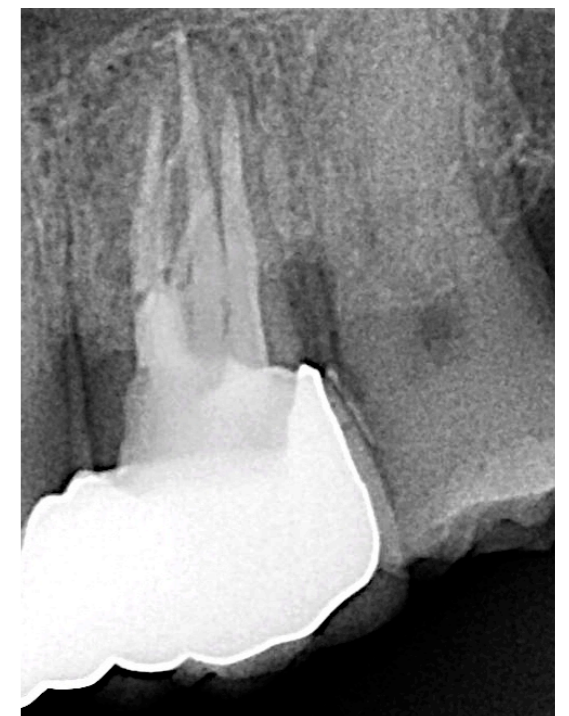
Auscchnitt OPG



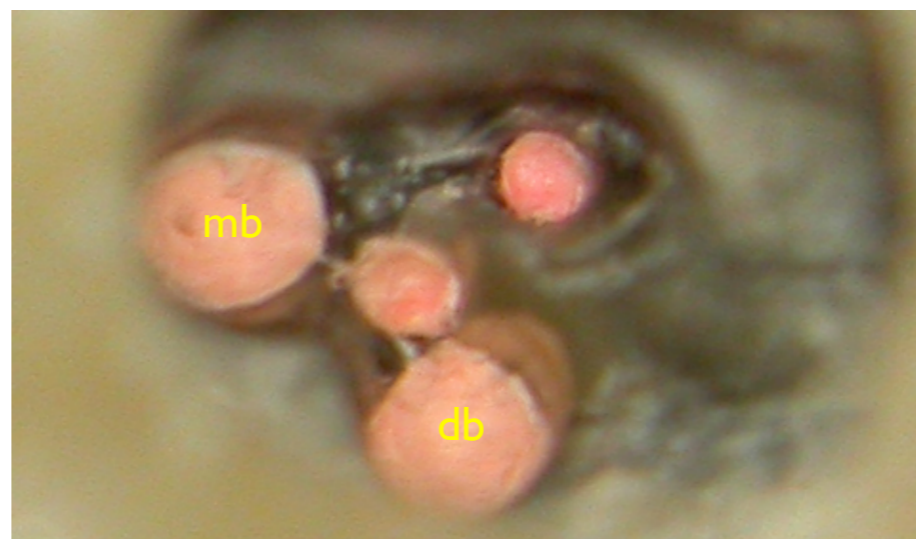
DVT Ausschnitt 27



unbehandelte Kanalsysteme



Röntgen
Wurzelfüllung



unbehandelte Kanalsysteme