



Michael Arnold
Dipl.-Stom.

Praxis für Endodontie und Zahnerhaltung
Königstraße 9
01097 Dresden
E-Mail: info@rootcanal.de

Einzeitige Wurzelkanalbehandlung bei offen gelassenen Zähnen unter spezialisierten Bedingungen mit Erfolgskontrolle

Indizes


Intrakoronale Diagnostik, Erfolgskontrolle, Periapikalindex, einzeitige Wurzelkanalbehandlung

Zusammenfassung

Die Kombination aus Erfahrung und anatomischen bzw. mikrobiologischen Kenntnissen sowie die Nutzung von technischen Hilfsmitteln wie z. B. Dentalmikroskop, Ultraschall und flexiblen Aufbereitungsinstrumenten können sowohl zur Erweiterung des therapeutischen Spektrums beitragen als auch den Erfolg der endodontischen Therapie verbessern. Der Studienlage zufolge unterscheiden sich die Ergebnisse nach ein- und mehrzeitiger Wurzelkanalbehandlung nicht voneinander. Da medikamentöse Einlagen unter klinischen Bedingungen eventuell keine entscheidende Wirkung auf die Infektion im Wurzelkanalsystem haben, können einzeitige Wurzelkanalbehandlungen das Risiko einer Reinfektion, die psychische und zeitliche Belastung des Patienten, aber auch die Kosten verringern helfen.

Einleitung

Das Ziel der Wurzelkanalbehandlung besteht darin, die pathologischen Ursachen für den körpereigenen Abwehrprozess zu eliminieren oder so zu neutralisieren, dass die kompromittierten dentoalveolären Strukturen und damit die Gesundheit des Patienten wiederhergestellt werden können. Für den Erfolg ist es deshalb von großer Bedeutung, dass das Wurzelkanalsystem möglichst vollständig mechanisch erschlossen, erweitert, gereinigt, desinfiziert und zum Abschluss bakteriendicht verschlossen wird¹⁷. Je nach Dauer und Intensität der pathologischen Reizeinwirkung auf die Pulpa kann das Wurzelkanalsystem stark differenziert, ver-



engt oder obliteriert sein, so dass eine mechanische Erweiterung erschwert ist²⁹. Auch iatrogene Veränderungen im Verlauf einer Wurzelkanalaufbereitung können die chemische und mechanische Reinigung sowie Desinfektion erheblich erschweren und den Erfolg der Therapie beeinflussen²⁰. Perforationen, Stufenpräparationen, Begradigungen oder Verblockungen der Wurzelkanäle mit Debris oder Fragmenten erforderten in der Vergangenheit häufig chirurgisch-resektive bzw. korrigierende Eingriffe als letzten Versuch einer Zahnerhaltung. Am Ende blieb aber oft nur die Entfernung des betroffenen Zahnes. Durch die Nutzung des Dentalmikroskops mit koaxialer Lichtzufuhr und weiterer moderner Hilfsmittel wie z. B. Ultraschall, Nickel-Titan-Instrumente und Endometrie gelingt es seit einigen Jahren besser, intrakanaläre Problemstellungen minimalinvasiv zu lösen und zum Teil auch vermeintlich endodontisch hoffnungslose Zähne zu erhalten^{3,7,8,14,27}.

Mit dem Verlust der Vitalität einer Pulpa besteht das Risiko, dass Mikroorganismen dauerhaft nekrotisches Pulpagewebe und das Dentin besiedeln. Frühe Studien zur Anatomie des Wurzelkanalsystems und zur Mikrobiologie haben gezeigt, dass eine rein mechanische Aufbereitung und Reinigung keinen langfristigen Erfolg bringt. Aufgrund unflexibler Wurzelkanalinstrumente gelang es nur selten, Wurzelkanäle vollständig aufzufinden oder gekrümmte Wurzelkanalsysteme formkongruent und frei von Aufbereitungsfehlern bis zum apikalen Foramen zu erweitern⁹. Erst die Kombination aus mechanischer Erweiterung sowie chemischer Reinigung und Desinfektion verbesserte in der Vergangenheit die Möglichkeit, wurzelkanalbehandelte Zähne schmerzfrei und funktionell belastbar über einen längeren Zeitraum zu erhalten. Hochkonzentrierte, zumeist toxische Chemikalien, teilweise in Kombination mit physikalischen Hilfsmitteln, wurden deshalb häufig genutzt, um die Defizite der mechanischen Aufbereitung auszugleichen^{9,11,23}. Die manchmal an Verzweiflung erinnernden Versuche der intrakanalären Desinfektion mit hochkonzentrierten Säuren bzw. Laugen, glühenden Nadeln, Arsen oder paraformaldehydhaltigen Chemikalien führten nicht selten zu postoperativen Komplikationen, die mit dem

Verlust des Zahnes und Defekten an oralen Geweben einhergingen^{11,23}.

Im Fall einer im Kariösen eröffneten Pulpa und einer nachfolgenden Vitalexstirpation wurde bereits vor mehr als 100 Jahren eine Wurzelkanalfüllung in der gleichen Sitzung empfohlen⁵⁸. Das sogenannte einzeitige Therapieverfahren bei einer mikrobiellen Infektion war jedoch bis Ende des 20. Jahrhunderts umstritten und kaum erfolgreich realisierbar. Deshalb wurden empirisch mehrzeitige Therapieprotokolle entwickelt, um die Desinfektion im Wurzelkanalsystem zu verbessern^{9,23}. Die Erfolgskontrolle bezog sich vor der Entdeckung der Röntgenstrahlen jedoch nur auf die schmerzfreie funktionelle Belastbarkeit und klinische Unauffälligkeit eines geschädigten Zahnes. Erst nach Entwicklung der Röntgentechnik gelang es, den Heilungserfolg zusätzlich röntgenologisch zu überprüfen. Die Kriterien für den endodontischen Erfolg wurden auf der Basis pathohistologischer Untersuchungen erweitert^{12,15}. Demnach ist dann von einer erfolgreichen Therapie zu sprechen, wenn der Zahn einerseits schmerzfrei sowie funktionell belastbar ist und andererseits röntgenographisch einen gleichmäßig verlaufenden Desmodontalspalt erkennen lässt¹⁷.

Literaturlauswertung

Den vorliegenden Studien zufolge gibt es keinen signifikanten Unterschied im klinischen Erfolg zwischen ein- und mehrzeitigen Therapieverfahren^{6,19,22,30,35,36,41,48,50,55}. Untersuchungen zu postendodontischen Schmerzen als möglicher Frühindikator für einen Misserfolg ergaben im Vergleich von ein- und mehrzeitigen Therapieverfahren ebenfalls keinen Unterschied^{39-41,50}. Insbesondere *Enterococcus faecalis* scheint gegenüber Kalziumhydroxid resistent zu sein, so dass die angestrebte Verbesserung der antimikrobiellen Therapie im Rahmen einer zweizeitigen Therapie angezweifelt wird^{18,32,61}. *Gurgel-Filho et al.*²¹ konnten sogar zeigen, dass die Eliminierung von *Enterococcus faecalis* bei einer Kalziumhydroxideinlage schlechter war als im einzeitigen Therapieverfahren.

Das Überleben von pathologischen Mikroorganismen hängt von einer suffizienten Anzahl, der Virulenz,

■ ENDODONTIE

Einzeitige Wurzelkanalbehandlung bei offen gelassenen Zähnen unter spezialisierten Bedingungen mit Erfolgskontrolle

der Lokalisation, dem Zugang zum Substrat für den Stoffwechsel und der Konkurrenz zu anderen Mikroorganismen ab⁵². Je länger eine mikrobielle Infektion innerhalb eines Wurzelkanalsystems besteht, desto größer ist die Wahrscheinlichkeit für die Ausbildung eines mikrobiellen Biofilms^{42,56}. Dieser Biofilm zeichnet sich durch ein langsames Wachstum, eine Interaktion verschiedener Mikroorganismen sowie eine hohe Resistenz gegenüber Desinfektionsmitteln und Antibiotika aus⁵⁶. Mit zunehmender Größe einer apikalen Aufhellung gelang es, intrakanaläre Biofilme häufiger nachzuweisen⁴². Primäre endodontische Infektionen sind meist polymikrobiell. Zurzeit gibt es Belege für 10 bis 30 verschiedene Spezies. Die Penetration in die Dentinkanälchen variiert und liegt durchschnittlich bei etwa 400 μm ^{38,53}.

Eine häufig praktizierte Methode der zahnärztlichen Notfallbehandlung ist die Trepanation der Pulpakammer eines schmerzhaften Zahnes. Mit dieser Maßnahme und der Freilegung der Wurzelkanäleingänge sollen im Fall einer infizierten Pulpanekrose eine Druckentlastung und eine Schmerzlinderung ermöglicht werden³⁴. Aktuelle Zahlen zur Inzidenz liegen nicht vor. Noch im Jahr 1980 berichteten drei amerikanische Endodontologen, dass sie in 1 % von 5.000 Wurzelkanalbehandlungen infizierte Zähne offen gelassen haben, und beschrieben dazu das weitere Therapieverfahren¹⁰. In einer zwischen 2012 und 2013 unter zufällig ausgewählten Zahnärzten in Großbritannien durchgeführten Umfrage gaben 60 % der Befragten an, dass lediglich 41 % diese Methode niemals anwenden¹⁶.

Mit dem Offenhalten der endodontischen Zugangskavität besteht jedoch die Möglichkeit einer zusätzlichen mikrobiellen Besiedlung des Endodonts unter Erweiterung des vorhandenen Keimspektrums^{51,57}. Sekundäre Infektionen werden durch Mikroorganismen verursacht, die an der primären Infektion der Pulpa nicht beteiligt waren. Typische Vertreter sind *Pseudomonas aeruginosa*, *Staphylococcus* spp., *Escherichia coli*, *Candida* spp. und *Enterococcus faecalis*⁵⁴. In zeitweilig offen gelassenen Wurzelkanalsystemen fanden sich im Vergleich zu infizierten Wurzelkanalsystemen unter aseptischer Therapie und mit dichtem Verschluss signifikant häufiger Entero-

kokkeninfektionen⁵¹. Während *Enterococcus faecalis* Dentinkanälchen innerhalb von 1 bis 5 Tagen vollständig penetrieren kann, benötigen *Candida albicans*-Spezies für 30 μm bis zu 30 Tage⁶².

Ob durch die iatrogene Superinfektion der zur Mundhöhle offen gehaltenen endodontischen Zugangskavität eine im Vergleich zu anderen sekundären Infektionen abweichende therapierefraktäre mikrobielle Besiedlung des Dentins provoziert wird, ist bislang nicht nachgewiesen. In einer retrospektiven Untersuchung von 197 Zähnen mit akuter Schmerztherapie wurden 103 Zähne für einen Zeitraum von 1 bis 2 Wochen offen gelassen und anschließend mit einer Kalziumhydroxideinlage über einen Zeitraum von 6 Monaten kontrolliert. Nach einer quantitativen mikrobiologischen Untersuchung wurde bei den trepanierten und offen gelassenen Zähnen eine größere Anzahl von Mikroorganismen im Vergleich zur Kontrollgruppe von 404 Zähnen mit infizierter Pulpanekrose ermittelt. Andererseits schien die als Drainage beschriebene Therapie gegenüber der Vergleichsgruppe keinen Einfluss auf die Anzahl der Komplikationen zu haben⁵⁷.

Eigene Untersuchung

Patienten, Material und Methode

In einer auf Endodontie spezialisierten Praxis wurden alle Patienten ausgewählt, die in der Zeit von 2010 bis 2016 mit einem trepanierten und offen gelassenen Zahn überwiesen worden waren und sich einer einzeitigen Wurzelkanalbehandlung unterzogen hatten. Ziel der Untersuchung war die Überprüfung des endodontischen Behandlungserfolgs. Erfasst wurden Angaben zu Allgemeinerkrankungen, Alter und Geschlecht der Patienten sowie die Zeitdauer der offenen Kavität. Im Rahmen der Eingangsdagnostik wurden die Schmerzsymptomatik, die Prämedikation, die Sulkussondierungswerte an sechs Messpunkten, der Gingivabefund, die Zahnbeweglichkeit sowie die Ergebnisse des Sensibilitäts- und des Perkussionstests dokumentiert. Zur exakten Diagnostik erfolgte eine intrakoronale Befundaufnahme und Diagnostik (IKD) unter einem Dentalmikroskop bei 16-facher Vergrößerung, so dass

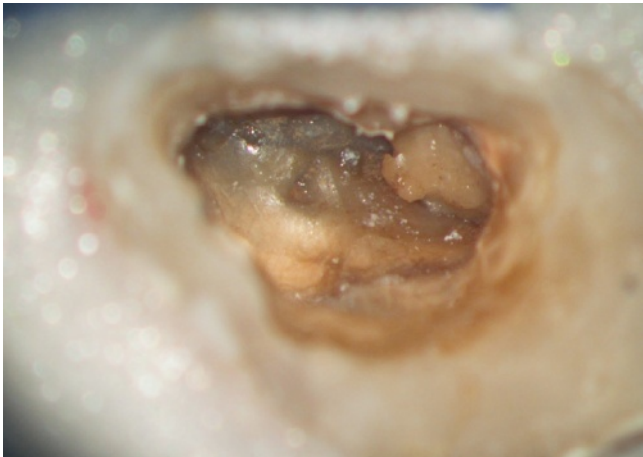


Abb. 1 Erste intrakoronale Befundaufnahme am trepanierten und offen gelassenen Zahn 27: kariös verfärbtes und erweichtes Dentin mit weichgewebigen Ablagerungen, mesiobukkale Wurzelkanäle von Sekundärdentin überlagert, distobukkaler Wurzelkanal unbehandelt

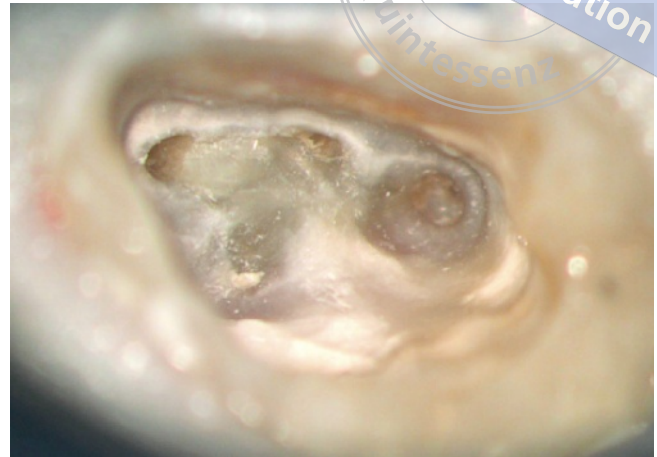

Abb. 2 Nach Desinfektion und Korrektur der endodontischen Zugangskavität sind vier Wurzelkanaleingänge erkennbar

vorhandene Restaurationen auf Sekundärkaries, die Ausdehnung der Karies, die Anzahl der Wurzelkanaleingänge sowie die Lage und Ausdehnung von Isthmen beurteilt werden konnten⁴. Während Zähne mit Vertikalfrakturen ausgeschlossen wurden, waren Fragmente, Perforationen, Stufen und Obliterationen keine Ausschlusskriterien. Patienten, die sich keiner Kontrollbehandlung unterzogen, wurden nicht in die Studie eingeschlossen. Alle Patienten stimmten einer wissenschaftlichen Auswertung und Veröffentlichung der anonymisierten Daten zu.

Bei den Patienten wurde der intrakoronale Befund erhoben und von einem Operateur unter Nutzung eines Dentalmikroskops eine einzeitige Wurzelkanalbehandlung durchgeführt (Abb. 1). Nach Entfernung des kariösen Dentins und dentinadhäsiver Rekonstruktion der zerstörten Kronenwände mit Komposit wurden die Zähne unter absoluter Trockenlegung mit 3%igem NaOCl desinfiziert. Die Korrektur der endodontischen Zugangskavität erfolgte mit Langschaftrosenbohrern in den Größen 012 bis 005, so dass die Wurzelkanaleingänge etwa 2 mm vertiefend präpariert und Isthmen freigelegt wurden (Abb. 2). Die chemomechanische Aufbereitung fand in der Crown-down-

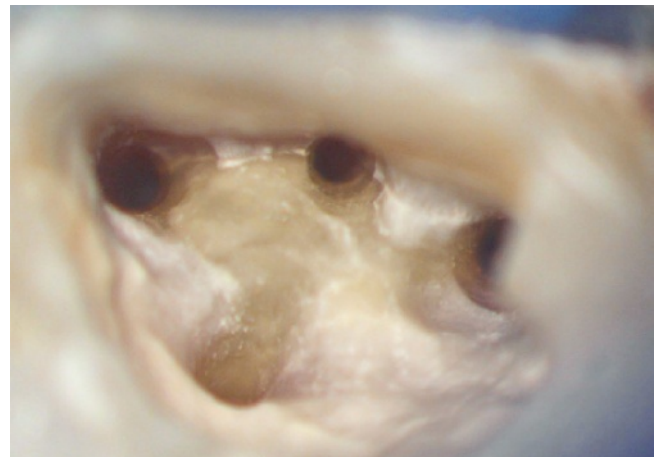

Abb. 3 Durch die chemomechanische Aufbereitung wurden die Wurzelkanäle für eine optimale Desinfektion und thermoplastische Wurzelkanalfüllung erweitert

Technik mit Nickel-Titan-Instrumenten unter kontinuierlicher Spülung mit einer 3%igen NaOCl-Lösung statt (Abb. 3). Nach endometrischer Längenbestimmung und Abschluss der mechanischen Erweiterung wurde das Wurzelkanalsystem mit 10%iger Zitronensäure und 70%igem Ethanol gespült, mit 2%iger ultraschallaktivierter CHX-Lösung desinfiziert sowie thermoplastisch mit Guttapercha und Sealer unter Anwendung der vertikalen Kompaktion verschlossen

■ ENDODONTIE

Einzeitige Wurzelkanalbehandlung bei offen gelassenen Zähnen unter spezialisierten Bedingungen mit Erfolgskontrolle

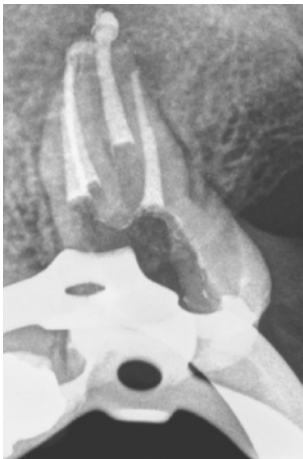

Abb. 4 Die vermutlich resorptiv erweiterten apikalen Foramina erfordern größte Sorgfalt im Verlauf der Wurzelkanalfüllung. Bei einem Ausgangswert von PAI 5 konnte das Wurzelkanalsystem vollständig in einer einzeitigen Behandlung verschlossen werden

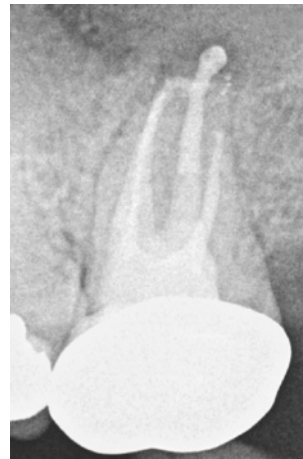

Abb. 5 Auf der 6 Monate post operationem erstellten Röntgenkontrollaufnahme ist eine Verkleinerung der Aufhellung von PAI 5 auf PAI 3 bei klinischer Beschwerdefreiheit nachweisbar

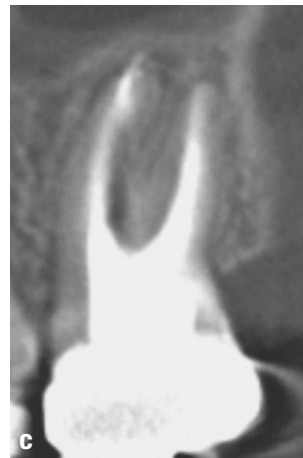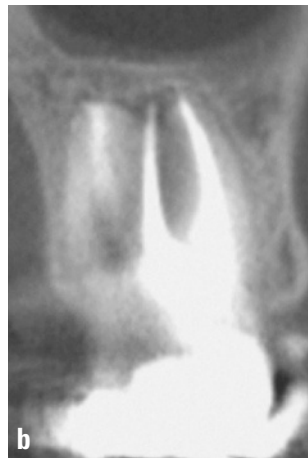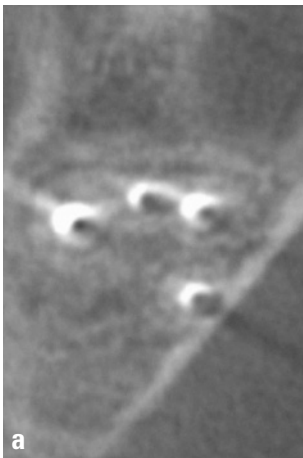


Abb. 6a bis c 2 Jahre nach Abschluss der Wurzelkanalbehandlung lässt sich in der DVT-Aufnahme in der axialen, frontalen und sagittalen Ebene keine apikale Aufhellung mehr nachweisen

(Abb. 4). Der Verschluss der Wurzelkanäleingänge und der endodontischen Zugangskavität erfolgte nach einer Konditionierung in Schichttechnik mit Komposit. Bei insuffizienten Restaurationen wurde zu einer zeitnahen Neuversorgung durch den überweisenden Zahnarzt geraten. Eine präventive Verordnung von Antibiotika fand nicht statt. Im Fall von Schmerzen nach Abklingen der Anästhesie wurde den Patienten die abendliche Einnahme von Ibuprofen 400 zur einmaligen Anwendung empfohlen. Bei fortdauernden Schmerzen erhielten die Betroffenen die Anweisung, erneut die Praxis aufzusuchen.

Alle Patienten erschienen 6 Monate nach Abschluss der Therapie erstmals zu einem Kontrolltermin (Abb. 5). Wenn eine fortbestehende apikale Aufhellung ermittelt wurde, erfolgten in einem Zeitraum von 1

bis zu 5 Jahren weitere Nachkontrollen. Im Einzelfall wurde eine Nachkontrolle mittels digitaler Volumentomographie (DVT) durchgeführt, um die Dimensionsveränderung der ehemaligen periapikalen Aufhellung eindeutig identifizieren und beurteilen zu können (Abb. 6a bis c). Im Rahmen der Nachkontrolle wurden die Schmerzfreiheit, die funktionelle Belastbarkeit und erneut die Sulkussondierungswerte, die Zahnbeweglichkeit sowie die Ergebnisse des Perkussionstests axial und horizontal dokumentiert und mit den zu Beginn der Behandlung ermittelten Werten verglichen. Röntgenausgangs- und -kontrollaufnahmen wurden verblindet und von zwei unabhängigen Untersuchern mit dem Periapikalindex (PAI) bewertet^{12,24,38}.

Für die Beurteilung des endodontischen Erfolgs kamen die Kriterien der European Society of Endodon-

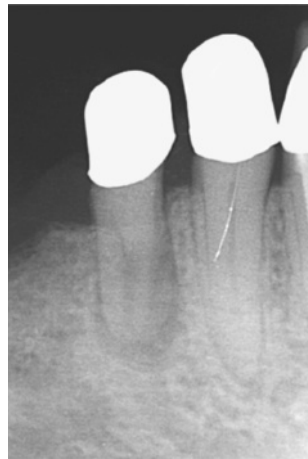


Abb. 7a Bei einer 80-jährigen Patientin wurde der Zahn 44 nach akuten Schmerzen trepaniert und offen gelassen

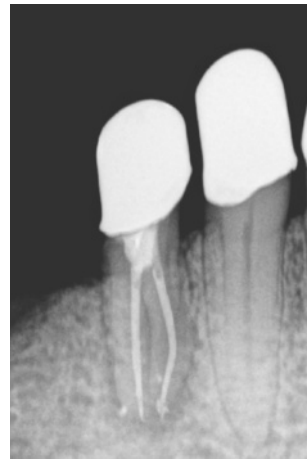


Abb. 7b Zwei Wurzelkanäle wurden in einzeitiger Therapie vollständig gefüllt

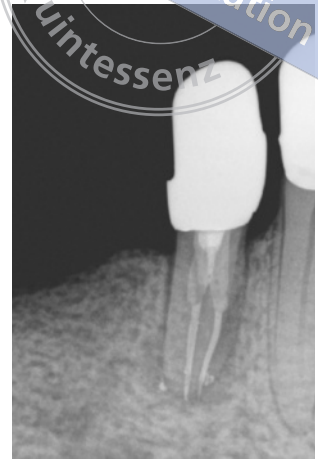

Abb. 7c Im Beobachtungszeitraum kam es zu einer Kronenfraktur. Eine Reinfektion kann nicht ausgeschlossen werden. 2 Jahre post operationem ist keine Heilungstendenz erkennbar

tology (ESE) zur Anwendung¹⁷. Als Erfolg wurde gewertet, wenn der Zahn beschwerdefrei, parodontal unauffällig und funktionell belastbar war. Darüber hinaus musste röntgenologisch ein gleichmäßig verfolgbarer Desmodontalspalt erkennbar sein. Als Erfolg wurden bei klinisch unauffälligen Befunden PAI-Werte von 1 und 2 gewertet. Behandlungsfälle wurden dann als in Heilung befindlich eingruppiert, wenn die Patienten beschwerdefrei waren und sich der PAI vom Ausgangswert 5 bzw. 4 auf den PAI-Grad 3 verringert hatte. Ein Misserfolg lag vor, wenn der Zahn symptomatisch war oder sich der PAI-Wert verschlechtert hatte.

Ergebnisse

Von 2010 bis 2016 wurden 62 Patienten über einen Zeitraum von 3 Tagen bis zu 3 Monaten mit offen gelassenen Zähnen einzeitig behandelt. Bei keinem der Patienten kam es innerhalb der ersten 48 Stunden nach Abschluss der Wurzelkanalbehandlung zu einer Exazerbation. 44 Patienten nahmen an den vereinbarten Kontrolluntersuchungen teil. 18 Patienten erschienen nicht zu den Nachkontrollen und konnten nicht weiter bewertet werden. Das Durchschnittsalter der verbliebenen 22 weiblichen und 22 männlichen Patienten betrug 45 Jahre. Bei den 44 Zähnen handelte es sich um sechs Schneidezähne, fünf Eckzähne, zehn Prämolaren und 23 Molaren. Zum Behandlungsbeginn wiesen 18 Zähne einen PAI-Wert von 4 und 5, zehn Zähne einen PAI-Wert von 3 und 16 Zähne einen

Wert von 1 bis 2 auf. Nach dem Kontrollzeitraum wurde bei keinem Behandlungsfall eine Verschlechterung der klinischen und radiologischen Parameter ermittelt. 90,9 % (40 Zähne) der Fälle waren erfolgreich, 6,8 % (drei Zähne) befanden sich zum Kontrollzeitraum in Heilung, und in einem Fall war keine hinreichende Verkleinerung der periapikalen Aufhellung nachweisbar (Abb. 7a bis c und Tab. 1).

Tab. 1 Gegenüberstellung der PAI-Ausgangs- (A) und -Kontrollwerte (K)

| Zahngruppe | Einzeitig | PAI 5 A/K | PAI 4 A/K | PAI 3 A/K | PAI 2 A/K | PAI 1 A/K |
|------------|-----------|-----------|-----------|-----------|-----------|-----------|
| I1 | 5 | 1/0 | 0/0 | 1/0 | 2/2 | 1/3 |
| I2 | 1 | 0/0 | 0/0 | 0/0 | 1/0 | 0/1 |
| C | 5 | 1/0 | 2/0 | 1/0 | 1/2 | 0/3 |
| P1 | 4 | 1/1 | 0/0 | 0/0 | 1/2 | 2/2 |
| P2 | 6 | 1/0 | 2/0 | 0/0 | 3/2 | 0/3 |
| M1 | 14 | 3/0 | 5/0 | 4/3 | 1/4 | 1/7 |
| M2 | 9 | 1/0 | 1/0 | 4/0 | 2/2 | 1/7 |
| | 44 | 8/1 | 10/0 | 10/3 | 11/14 | 5/26 |

■ ENDODONTIE

Einzeitige Wurzelkanalbehandlung bei offen gelassenen Zähnen unter spezialisierten Bedingungen mit Erfolgskontrolle

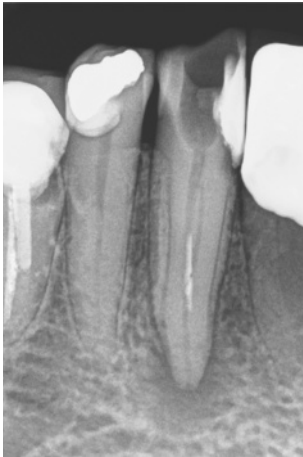

Abb. 8 Auf der Röntgenausgangsaufnahme sind am Zahn 43 eine periapikale Aufhellung und ein intrakanalär kontrastgebendes Material zu erkennen. In der exzentrischen Projektion lassen sich zwei Wurzelkanäle mit einem Instrumentenfragment vermuten

Fallbeispiele

Fall 1: Unterer Eckzahn mit seltener Anatomie

Eine 76-jährige Patientin wurde nach dem Versuch einer Wurzelkanalbehandlung mit Instrumentenfraktur überwiesen. Bis zum Zeitpunkt der Wurzelkanalbehandlung war der betroffene Zahn 2 Wochen unverschlossen und dem mikrobiellen Milieu der Mundhöhle ausgesetzt. Der Hauszahnarzt hatte intrakanalär mit einem Wattefaden ein pastöses Kortikosteroidpräparat in Kombination mit Tetracyclin appliziert und Penicillin für einen Zeitraum von 8 Tagen verordnet. Der Zahn war schmerzfrei und reagierte reizlos auf den Perkussionstest. Die Sondierungswerte und die Zahnbeweglichkeit waren ohne pathologischen Befund. Bukkal im Bereich der Umschlagfalte war eine weiche, jedoch unverschiebliche Schwellung von Regio 42 bis 44 tastbar. Der überstehende Füllungsrand mesial ließ eine Sekundärkaries vermuten, was dann mit der Röntgenausgangsaufnahme bestätigt werden konnte. Zusätzlich wurde davon ausgegangen, dass eine tiefe Aufteilung der Wurzelkanäle und im mittleren Wurzel Drittel ein ca. 4 mm langes Instrumentenfragment vorlagen. Die periapikale Aufhellung mit einer Ausdehnung von etwa 5 x 7 mm erstreckte sich bei unregelmäßiger Begrenzung bis zum Beginn des

mittleren Wurzel Drittels. Der PAI-Ausgangswert wurde mit 5 eingestuft (Abb. 8).

Im Verlauf der einzeitigen Wurzelkanalbehandlung erfolgten intrakoronar die Entfernung von Karies, die Darstellung beider sich tief aufteilender Wurzelkanäle, die Beseitigung der intrakanalären Obstruktion mit Ultraschall sowie die maschinelle Erweiterung und Reinigung der Wurzelkanäle mit Nickel-Titan-Feilen unter kontinuierlicher Desinfektion mit 3 %iger NaOCl-Lösung. Nach einer abschließenden Reinigung mit 10 %iger Zitronensäure und 70 %igem Ethanol folgte die Desinfektion mit 2 %iger CHX-Lösung. Die Wurzelkanäle wurden thermoplastisch unter Anwendung der vertikalen Kompaktionstechnik nach Schilder mit 2Seal (Fa. VDW, München) und Guttapercha gefüllt. Der Verschluss der endodontischen Zugangskavität erfolgte nach Dentinkonditionierung mit Komposit und dem Quarzfaserstift DT Light SL (Fa. VDW) in der Größe 2, da eine Überkronung des Zahnes vorgesehen war (Abb. 9a). Auf die Verordnung von Schmerzmitteln und eines Antibiotikums wurde verzichtet. Die Patientin erhielt die Anweisung, beim Auftreten von starken Schmerzen oder einer nicht abheilenden Schwellung die Praxis zu kontaktieren.

2 Jahre post operationem war die Patientin frei von Schmerzen. Eine Überkronung des Zahnes erfolgte nicht. Es lagen keine pathologischen Sondierungswerte vor. Am Füllungsrand mesiolingual konnte ein Zahnhartsubstanzdefekt sondiert werden, der sich im Vergleich zum Ausgangsbefund deutlich vergrößert hatte. Der Desmodontalspalt am Zahn 43 war gleichmäßig verfolgbar, wies eine normale Breite auf und wurde mit einem PAI-Wert von 1 eingestuft (Abb. 9b).

Fall 2: Oberer erster Molar mit Isthmus

Insbesondere bei jüngeren Patienten ist der frühzeitige Verlust einer vitalen Pulpa mit nachfolgender mikrobieller Infektion mit dem Risiko einer verbleibenden Restinfektion verbunden. Ursache sind die im Vergleich zu älteren Patienten weiten Dentintubuli und breite Isthmen, die sich nur schwer vollständig von Geweberesten reinigen und desinfizieren lassen.

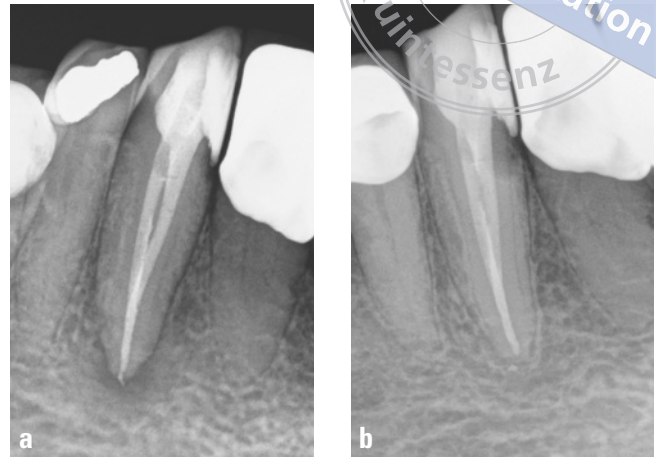


Abb. 9a und b In der Nachuntersuchung 2 Jahre post operationem imponiert trotz fehlender koronaler Neuversorgung eine vollständige periapikale Heilung

Eine 27-jährige Patientin wurde nach dem Versuch einer Wurzelkanalbehandlung an Zahn 26 mit akuten Schmerzen überwiesen. Der Zahn war bereits vom Hauszahnarzt trepaniert, partiell exstirpiert und offen gelassen worden. Mit einer Verordnung von Ibuprofen 400 wurde die Patientin überwiesen. Sie berichtete, dass sie nach dem Versuch der Wurzelkanalbehandlung und einer chlorhaltigen Spülung ohnmächtig geworden war. Anamnestisch gab die Patientin ein Asthma bronchiale und eine vielfache Chemikalienunverträglichkeit („multiple chemical sensitivity“, MCS) an. Ein Allergiepass lag nicht vor. Auf der Röntgenausgangsaufnahme waren am Zahn 26 weite Wurzelkanäle und eine apikale Aufhellung bei einem distal bis zum Limbus alveolaris ausgedehnten Zahnhartsubstanzdefekt erkennbar (Abb. 10a).

Nach Infiltrationsanästhesie und absoluter Trockenlegung mit Kofferdam erfolgten die Kariesexkavation und der Aufbau der fehlenden distalen Kronenwand mit Komposit. Im Verlauf der IKD war kariös verfärbtes Dentin bis zum distobukkalen Wurzelkanaleingang erkennbar. Auf das Sondieren des durchbluteten Weichgewebes innerhalb des distobukkalen Wurzelkanals zeigte die Patientin eine positive Schmerzreaktion. Innerhalb der mesiobukkalen Wurzel ließen sich zwei Wurzelkanäle mit einem breiten Isthmus und einer tiefen Aufteilung darstellen. Die geringe Mundöffnung

der Patientin erforderte eine Korrektur der endodontischen Zugangskavität nach mesiobukkal.

Nach intrapulpalen Anästhesie der Restpulpa erfolgte mit rotierenden Nickel-Titan-Feilen unter endometrischer Kontrolle die konische Erweiterung des Wurzelkanalsystems unter kontinuierlicher Desinfektion mit 3%iger NaOCl-Lösung. Der Isthmus in der mesiobukkalen Wurzel wurde mit Ultraschallinstrumenten (IrriK, Fa. VDW) in der Größe ISO 25 im koronalen Wurzel Drittel minimal erweitert und anschließend chemisch gereinigt und desinfiziert. Die weitere Desinfektion und Reinigung bis zur abschließenden CHX-Lösung erfolgte unter Einsatz von Ultraschall und einer Self Adjusting File (SAF, Fa. ReDent Nova, Ra'anana, Israel; Vertrieb in Deutschland: Fa. Henry Schein Dental, Langen) in der Größe 2.0. Die Wurzelkanäle wurden thermoplastisch in vertikaler Kompaktionstechnik gefüllt und ab 2 mm unterhalb des Wurzelkanaleingangs mit Komposit verschlossen (Abb. 10b).

Bereits 6 Monate nach Abschluss der Wurzelkanalbehandlung hatte sich die periapikale Aufhellung vom Ausgangswert PAI 4 auf den PAI-Grad 1 bei klinischer Symptomfreiheit vollständig zurückgebildet (Abb. 10c). Eine empfohlene unverzügliche Überkronung des Zahnes 26 wurde vom Hauszahnarzt abwartend beurteilt und auf den Termin der ersten röntgenologischen Nachkontrolle verschoben.

■ ENDODONTIE

Einzeitige Wurzelkanalbehandlung bei offen gelassenen Zähnen unter spezialisierten Bedingungen mit Erfolgskontrolle

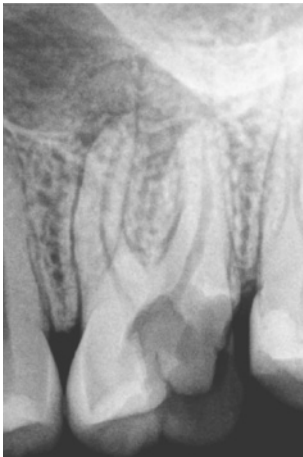

Abb. 10a Zahn 26 mit trepanierter und offen gelassener Kavität sowie periapikaler Aufhellung

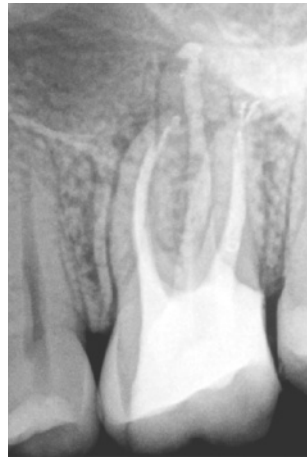

Abb. 10b Röntgenkontrollaufnahme nach einzeitiger Wurzelkanalbehandlung

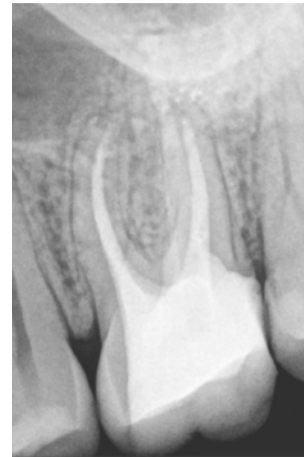

Abb. 10c 6 Monate nach Abschluss der Wurzelkanalbehandlung ist als Zeichen einer erfolgreichen antimikrobiellen Therapie ein gleichmäßig verfolgbarer Desmodontalspalt erkennbar

Fall 3: Unterer erster Molar mit komplexer Anatomie

Die Anatomie unterer Molaren kann im Hinblick auf die Anzahl der Wurzeln und der Wurzelkanäle variieren. Im Fall einer mikrobiellen Infektion ist es besonders wichtig, das gesamte Wurzelkanalsystem einer kompletten Desinfektion zugänglich zu machen. Bei breiten mesialen und distalen Wurzeln unterer Molaren findet man nicht selten akzessorische Wurzelkanäle, die teilweise konfluieren oder auch selbstständig einen Verlauf bis zum Apex aufweisen können. Organische Gewebereste bieten in diesen Nischen einen idealen Nährboden für Mikroorganismen, so dass eine fortbestehende Infektion resultieren kann.

Ein 44-jähriger männlicher Patient stellte sich mit akuten Schmerzen an Zahn 36 mit stark verzögerter Sensibilitätsreaktion und einer lingualen Kronenwandfraktur als Folge einer tiefen mesialen Karies bei seinem Hauszahnarzt vor (Abb. 11a). Im Verlauf der Trepanation gelang es nicht, die Wurzelkanäleingänge vollständig darzustellen. Reizdentin blockierte den Zugang, so dass beschlossen wurde, den Zahn als Notfalltherapie offen zu lassen. Der Patient wurde zur kurzfristigen Beratung und Weiterbehandlung an

einen Endodontie-Spezialisten überwiesen und erhielt ein Rezept zur Einnahme eines Antibiotikums.

Nach 2 Wochen entschied sich der in der Zwischenzeit schmerzfreie Patient, den Zahn in einer auf Endodontie spezialisierten Praxis erhalten zu lassen. Das verordnete Antibiotikum nahm der Patient nicht ein. Die allgemeine Anamnese war unauffällig. Die natürliche Zahnkrone wies eine Restkaries bei stark reduzierter koronaler Zahnhartsubstanz auf. Sulkussondierungswerte, Zahnbeweglichkeit und Perkussionsreiz lagen im physiologischen Bereich. Auf der Basis der Röntgenausgangsaufnahme wurde die scharf begrenzte periapikale Aufhellung mit einem PAI-Wert von 4 eingestuft (Abb. 11b). Die doppelte Abbildung des Desmodontalspalts mesial und distal ließ eine erhöhte Anzahl von Wurzelkanälen oder sogar eine Wurzelauftellung vermuten.

In Lokalanästhesie wurden am Zahn 36 die Karies sowie verbliebene Füllungsmaterialien vollständig entfernt und die zerstörten Kronenwände mit Komposit rekonstruiert. Nach Anlegen von Kofferdam und Desinfektion der bisherigen Trepanationsöffnung erfolgten unter Sicht mit dem Dentalmikroskop die Korrektur der endodontischen Zugangskavität und die Freilegung von acht Wurzelkanäleingängen (Abb. 12a und b). Die konische Aufbereitungsform wurde mit 4 %igen Nickel-Titan-Feilen rotierend unter kontinuierlicher Spülung präpariert, so dass sich eine optimale Desinfektion mit NaOCl, Zitronensäure, Ethanol und

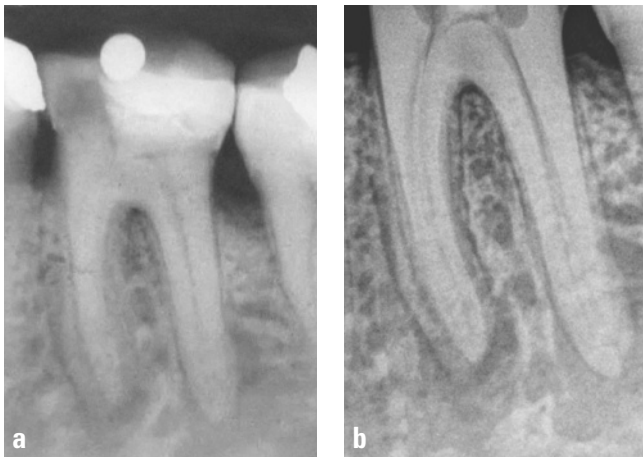

Abb. 11a und b Zahn 36 mit periapikaler Aufhellung bei trepanierter und offen gelassener Zugangskavität. Der doppelte Desmodontalspalt lässt eine breite mesiale Wurzel mit mehreren Wurzelkanälen vermuten

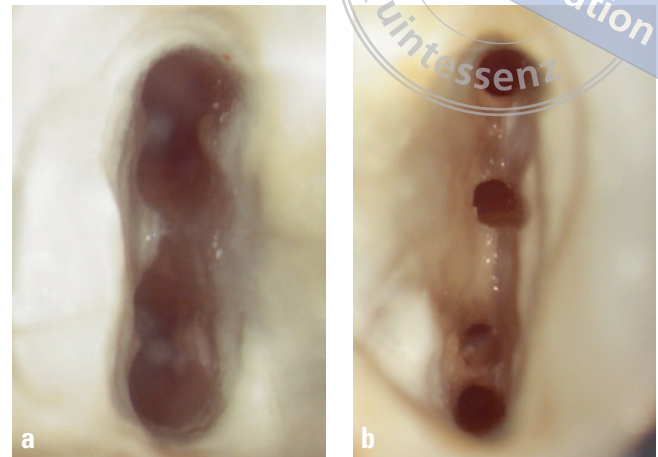


Abb. 12a und b Sicht unter 16-facher Vergrößerung auf die mechanisch erweiterten distalen und mesialen acht Wurzelkanäleingänge

CHX durchführen ließ. Die Aufbereitung wurde mit einem geringen Taper an die schmale Form der Wurzeln angepasst, um eine zusätzliche Schwächung derselben zu vermeiden. Die vier distalen Wurzelkanäle wurden aufbereitungsbedingt zu zwei Wurzelkanälen vereinigt. Zur Vermeidung einer mikrobiellen Reinfektion erfolgte der schichtweise dentinadhäsive Aufbau mit Komposit direkt auf das Wurzelkanalfüllmaterial, 2 mm unterhalb des Wurzelkanäleingangs bis zum Verschluss der gesamten endodontischen Zugangskavität (Abb. 13). Auf eine Stiftverankerung konnte damit verzichtet werden.

2 Jahre nach Abschluss der Behandlung ließ sich in der DVT-Aufnahme eine deutliche Verringerung der periapikalen Aufhellung auf einen PAI-Wert von 2 nachweisen (Abb. 14a bis c). Bei der 5-Jahres-Untersuchung zeigte die intraorale Röntgenaufnahme eine weitere Verbesserung auf den PAI-Grad 1 mit einem gleichmäßig verfolgbareren Desmodontalspalt (Abb. 15a und b).

Diskussion

Während es lange Zeit als unmöglich galt, infizierte Wurzelkanalsysteme in nur einer Sitzung erfolgreich

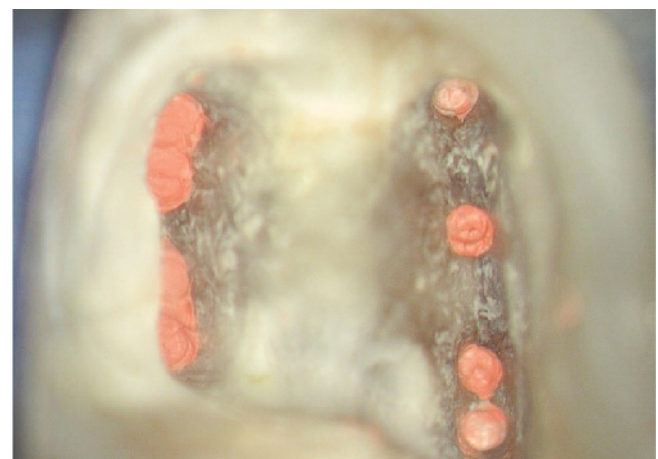

Abb. 13 Nach Abschluss der chemomechanischen Aufbereitung wurden die vier distalen Wurzelkanäle zu zwei separaten Wurzelkanälen vereinigt

zu behandeln, scheint sich aktuell zu bestätigen, dass ein solches Therapieverfahren nicht nur möglich ist, sondern dem mehrzeitigen Verfahren sogar überlegen sein kann^{5,35}.

Die Schaffung von aseptischen Voraussetzungen unter den Bedingungen des mikrobiellen Mundhöhlenmilieus ist häufig mit einem erheblichen Aufwand

■ ENDODONTIE

Einzeitige Wurzelkanalbehandlung bei offen gelassenen Zähnen unter spezialisierten Bedingungen mit Erfolgskontrolle

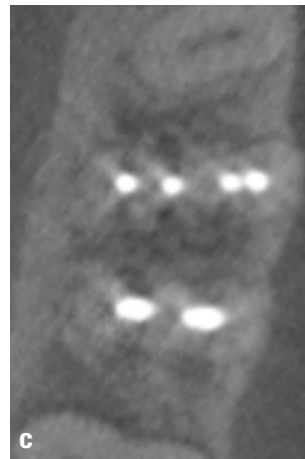
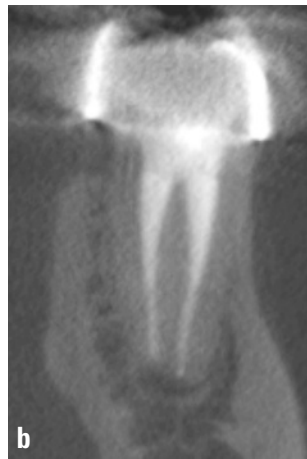
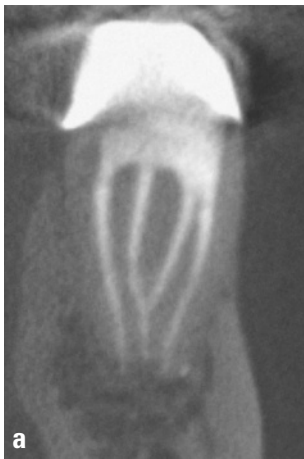
Abb. 14a bis c In der 2 Jahre nach abgeschlossener Therapie erstellten DVT-Aufnahme lässt sich nur noch ein verbreiteter Desmodontalspalt erkennen

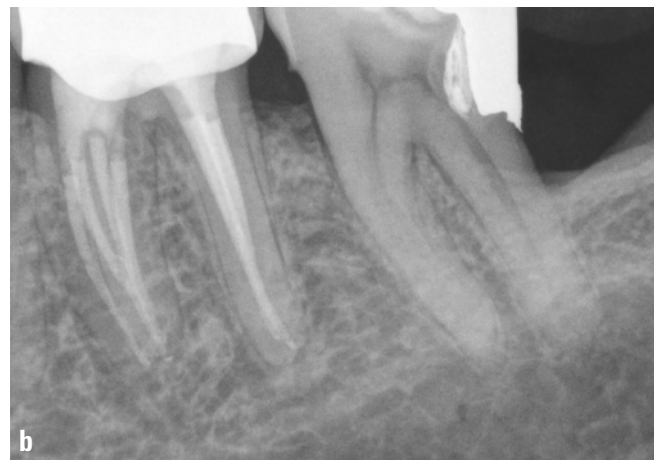
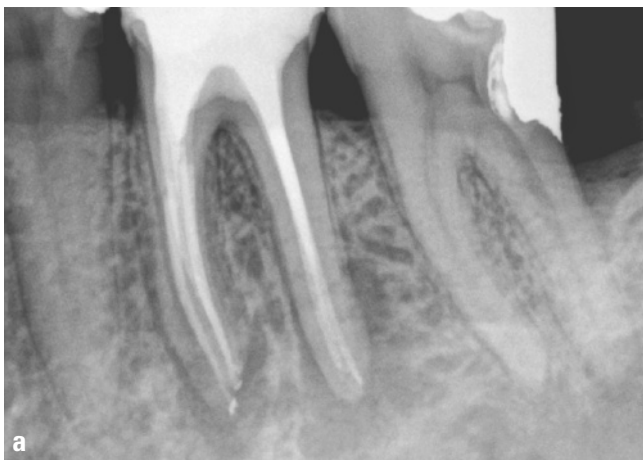
Abb. 15a und b 5 Jahre nach Abschluss der einzeitigen Therapie ist der Patient frei von Schmerzen und periapikal ein gleichmäßiger Desmodontalspalt erkennbar

verbunden. Besonders Zähne mit großem kariesbedingtem Hartsubstanzverlust und/oder Frakturen sowie präparierte Kronenstümpfe können nach provisorischer Versorgung nicht voll funktionell belastet werden und unterliegen daher infolge des Provisorienverlustes nicht selten einer Rekontamination. Selbst mit Komposit restaurierte Zähne können aufgrund der instabilen Kronenwände frakturieren und mikrobiell reinfiziert werden⁴⁵. Die einzeitige Wurzelkanalbehandlung umfasst auch den sofortigen kompletten dentinadhäsiven Aufbau mit Komposit, so dass eine erneute mikrobielle Kolonisierung des Wurzelkanalsystems nahezu ausgeschlossen werden kann.

Ein weiterer Vorteil der einzeitigen Therapie liegt darin begründet, dass die verfahrenstechnischen Details wie z. B. Arbeitslänge und Referenzpunkte, Lage einer intrakanalären Stufe, abrupte Wurzelkanalkrümmungen und die jeweilige Arbeitshaltung nicht in einer zweiten Behandlung rekapituliert werden müssen. Eine Vielzahl an Informationen, die sich im Verlauf der Therapie ergeben, ist dem Operateur während der einzeitigen Therapie bekannt bzw. sofort verfügbar. Im Fall einer mehrzeitigen Therapie müssen diese Details je nach verstrichener Zeit und Exaktheit der Befunddokumentation teilweise neu erschlossen werden, so dass häufiger Verfahrensfehler auftreten können.

Der Verzicht auf eine medikamentöse intrakanaläre Einlage wird unterschiedlich diskutiert^{44,60,62,63}. Zahlreiche Studien haben nachgewiesen, dass sich pastöse Einlagen vor allem im apikalen Bereich des Wurzelkanalsystems nicht vollständig entfernen lassen³³. Diese im Wurzelkanalsystem verbliebenen, nicht mehr antimikrobiell wirksamen medikamentösen Einlagen können jedoch eine dichte Wurzelkanalfüllung verhindern^{1,13}.

Für den Patienten bedeutet eine einzeitige Therapie zwar eine einmalig längere Behandlungsdauer, dafür sinken aber die gesamte zeitliche, physische und psychische Belastung. Einschränkungen, die sich aus der Anreise, der Warte- und Behandlungszeit sowie im Zusammenhang mit der Anästhesie ergeben, können durch die einzeitige Therapie minimiert werden, so dass auch die Kosteneffektivität bei gleich gutem Ergebnis besser ist als bei mehrzeitigen Wurzelkanalbehandlungen^{2,49}. Die Kosten für die Vor- und Nachbereitung einer endodontischen Therapie, die Aufbereitung von endodontischen Hilfsmitteln, der Verschleiß von Einmalverbrauchsmaterial und die Summe an Behandlungszeit sind bei einer mehrzeitigen endodontischen Therapie erheblich höher.

Im Rahmen einer Befragung australischer Endodontologen wurde deutlich, dass der überwiegende Teil der Zahnärzte unabhängig von biologischen Erwägungen oder der Rücksicht auf mögliche Patientenbedürfnisse noch immer die mehrzeitige endodontische Therapie bevorzugt⁴⁶. Die Ursache scheint nicht allein der langfristige endodontische Erfolg zu sein, sondern möglicherweise auch die Unsicherheit über das eigene therapeutische Vorgehen. Mit der abwartenden Haltung unter Anwendung einer medikamentösen Einlage wird der Erfolg vor allem an der subjektiven Wahrnehmung des Patienten gemessen. Erst wenn dieser frei von Beschwerden ist, erfolgt die Wurzelkanalfüllung, wohingegen das Wurzelkanalsystem anderenfalls erneut chemomechanisch aufbereitet und medikamentös beeinflusst wird.

Ein Unterschied der sogenannten Flare-up-Rate konnte beim Vergleich von ein- und mehrzeitigen Therapieverfahren nicht nachgewiesen werden⁵⁹. Die mehrzeitige Vorgehensweise besitzt eine lange Tradi-

tion und wird zurzeit auch noch in der Lehre vermittelt. Das methodische Trennen von Aufbereitung und Wurzelkanalfüllung hat jedoch an den Ausbildungsstätten einen zeitlichen Hintergrund, der mit dem ungünstigen Betreuungsschlüssel (Zahlenverhältnis zwischen Studenten und Assistenten) sowie der klinischen Unerfahrenheit der Studenten zusammenhängt. Die alleinige Orientierung an der Symptomatik des Patienten kann aber trügerisch sein. Nicht immer sind die Schmerzen mit einer fortbestehenden endodontischen Infektion assoziiert. Es kann sich auch um differenzialdiagnostisch schwer zu unterscheidende lokale parodontale Schmerzen infolge kompromissbehafteter provisorischer Versorgungen handeln. Oft stehen die Beschwerden sogar in direktem Zusammenhang mit dem zahnärztlichen Bemühen um eine intrakanaläre antiseptische Therapie. Überpresster Debris oder Desinfektionsmittel und das iatrogene Erweitern des Foramen apicale können zu lokalen Abwehrreaktionen mit Schmerzen führen. Der erneute Wechsel der medikamentösen Einlage und die wiederholte mechanische Irritation des periapikalen Gewebes lassen dann keine Schmerzfreiheit erwarten. Schließlich wurden im Vergleich zwischen ein- und mehrzeitiger Therapie keinerlei Unterschiede in der postoperativen Schmerzwahrnehmung ermittelt⁶⁴. Im Praxisalltag wird das mehrzeitige Therapieverfahren möglicherweise auch deshalb genutzt, um das Risiko eines Praxisausfalls bei langen Behandlungsterminen zu minimieren.

Der Nachteil eines mehrzeitigen Vorgehens besteht mitunter in einer zu gering veranschlagten Behandlungsdauer, so dass im Einzelfall keine ausreichende Zeit für die Aufbereitung und Desinfektion des Wurzelkanalsystems sowie die Wurzelkanalfüllung zur Verfügung steht. Bei einer unvollständigen Erweiterung des infizierten Wurzelkanalsystems zeigt die antimikrobielle medikamentöse Einlage nicht den erhofften Effekt. So kann Kalziumhydroxid seine Wirkung erst dann entfalten, wenn es direkten Kontakt zur Kanal-/Dentinwand hat. Eine allein im koronalen Wurzel Drittel erfolgte Applikation hat deshalb keinen hinreichenden antimikrobiellen Effekt im apikalen Wurzel Drittel und ermöglicht stattdessen eine Rekolonisierung von Nischen sowie die Ausbildung mikrobi-

eller Biofilme²¹. Ein mehrzeitiges Therapieverfahren bei unvollständiger Wurzelkanalerweiterung lässt daher auch keine verbesserte antimikrobielle Wirkung von medikamentösen Einlagen erwarten. Aus diesem Grund wird in aktuellen Lehrbüchern auf die neue Strategie einer einzeitigen Wurzelkanalbehandlung hingewiesen²⁸.

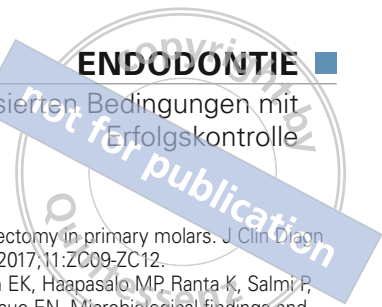
Die Vermutung, dass die iatrogene sekundäre Infektion als Folge des Offenlassens von Zähnen im Rahmen einer Notfalltherapie zu schlechteren Ergebnissen führt, hat sich mit der Praxisstudie nicht bestätigen lassen. In den nachkontrollierten Fällen mit infiziertem Wurzelkanalsystem lag die Erfolgsquote in dieser Praxisstudie bei 90,9 % (vgl. Tab. 1), während sie in klinischen Studien zur Wurzelkanalbehandlung an Zähnen mit apikaler Parodontitis zwischen 35 und 78 % variiert^{26,31,43}. Auch im Fall einer Revisionsbehandlung sind die in Untersuchungen dokumentierten Ergebnisse mit einer Erfolgsquote von durchschnittlich 77 % deutlich geringer als in der vorliegenden Praxisstudie³⁷. Ursache für die überdurchschnittlich hohe Erfolgsrate kann u. a. die Erfahrung des Behandlers, die Aufbereitungstechnik, die umfassende Desinfektion oder auch der Einsatz des Dentalmikroskops

sein, wodurch sich intrakanaläre Problemstellungen besser erkennen und korrigieren lassen^{3,27}. Ein weiterer Grund liegt möglicherweise in der geringen Fallanzahl der Praxisstudie. Ähnliche Ergebnisse mit einer Erfolgsrate von 86 bzw. 85 % zeigten aber eine retrospektive Studie bei der Untersuchung von 2.000 Zähnen mit apikaler Parodontitis in einer Spezialpraxis für Endodontie²⁵ und eine im Rahmen eines Postgraduiertenprogramms durchgeführte Studie⁵. In beiden Arbeiten wurde ebenfalls das Dentalmikroskop von erfahrenen, speziell auf dem Gebiet der Endodontie weitergebildeten Zahnärzten genutzt, jedoch im Vergleich zur vorliegenden Studie auf abweichende Desinfektionsprotokolle zurückgegriffen.

Das Risiko trepanierter und offen gelassener Zähne über einen längeren Zeitraum besteht vor allem in dem Verlust von Zahnhartsubstanz als Folge einer intrakoronaren Karies und der Ausbildung eines schlecht entfernbaren intrakanalären Biofilms (vgl. Abb. 1). Die funktionelle Belastbarkeit eines solchen Zahnes verringert sich, so dass prothetische Restaurationen versagen können und der Langzeiterfolg einer endodontischen Therapie unter Umständen gefährdet ist (vgl. Abb. 7a bis c).

Literatur

1. Adel M, Foroziya M, Rezaei MH, Mahboobi N. Effect of calcium hydroxide on the apical leakage of Resilon-filled root canals: An in vitro study. *Gen Dent* 2012; 60:e136-e140.
2. Almeida DO, Chaves SC, Souza RA, Soares FF. Outcome of single- vs multiple-visit endodontic therapy of nonvital teeth: a meta-analysis. *J Contemp Dent Pract* 2017;18:330-336.
3. Arnold M. Das Dentalmikroskop – Grundlage für bewährte und neue Verfahren bei der Wurzelkanalbehandlung. *Endodontie* 2007;16:105-114.
4. Arnold M, Friedrichs C, Tulus G, Verch S, Dennhardt H, Sanner F. Intrakoronale und intrakanaläre Diagnostik (IKD). *Endodontie* 2013;22:9-21.
5. Ashraf H, Milani AS, Shakeri Asadi S. Evaluation of the success rate of nonsurgical single visit retreatment. *Iran Endod J* 2007;2:69-72.
6. Balto K. Single- or multiple-visit endodontics: which technique results in fewest postoperative problems? *Evid Based Dent* 2009;10:16.
7. Baumann R. Endodontie und Operationsmikroskop. *Quintessenz* 1975;26:55-58.
8. Baumann R. Was bietet das Operationsmikroskop dem Zahnarzt? *Quintessenz* 1975;26:33-34.
9. Baume R. *Lehrbuch der Zahnheilkunde*. 3. Aufl. Leipzig: Arthur Felix Verlag, 1890.
10. Bence R, Meyers RD, Knoff RV. Evaluation of 5,000 endodontic treatments: incidence of the opened tooth. *Oral Surg Oral Med Oral Pathol* 1980;49:82-84.
11. Black GV. *A work on operative dentistry*. Vol 2. 4. ed. Chicago: Medico-Dental Publishing, 1920:401.
12. Brynolf I. A histological and roentgenological study of the periapical region of human upper incisors. *Odontol Rev* 1967;18:1-176.
13. Calt S, Serper A. Dentinal tubule penetration of root canal sealers after root canal dressing with calcium hydroxide. *J Endod* 1999;25:431-433.
14. Cujé J, Bargholz C, Hülsmann M. The outcome of retained instrument removal in a specialist practice. *Int Endod J* 2010;43:545-554.
15. De Paula-Silva FW, Wu MK, Leonardo MR, da Silva LA, Wesselink PR. Accuracy of periapical radiography and cone-beam computed tomography scans in diagnosing apical periodontitis using histopathological findings as a gold standard. *J Endod* 2009;35:1009-1012.
16. Eliyas S, Barber MW, Harris I. Do general dental practitioners leave teeth on 'open drainage'? *Br Dent J* 2013;215:611-616.
17. Europäische Gesellschaft für Endodontologie. Qualitätsrichtlinien endodontischer Behandlungen. *Endodontie* 2006;4:387-401.
18. Figdor D. Microbial aetiology of endodontic treatment failure and pathogenic properties of selected species. *Aust Endod J* 2004;30:11-14.
19. Figini L, Lodi G, Gorni F, Gagliani M. Single versus multiple visits for endodontic treatment of permanent teeth: a Cochrane systematic review. *J Endod* 2008;34:1041-1047.
20. Gorni FG, Gagliani MM. The outcome of endodontic retreatment: a 2-yr follow-up. *J Endod* 2004;30:1-4.



21. Gurgel-Filho ED, Vivacqua-Gomes N, Gomes BP, Ferraz CC, Zaia AA, Souza-Filho FJ. In vitro evaluation of the effectiveness of the chemomechanical preparation against *Enterococcus faecalis* after single- or multiple-visit root canal treatment. *Braz Oral Res* 2007;21:308-313.
22. Hargreaves KM. Single-visit more effective than multiple-visit root canal treatment? *Evid Based Dent* 2006;7:13-14.
23. Hollaender LH. Blossliegende Pulpen. In: Hollaender LH. Das Füllen der Zähne und deren Extraktion. Leipzig: Arthur Felix Verlag, 1878:136-137.
24. Hülsmann M. Indizes zur Bewertung der Periapikalregion. *Endodontie* 2008;17:37-43.
25. Imura N, Pinheiro ET, Gomes BP, Zaia AA, Ferraz CC, Souza-Filho FJ. The outcome of endodontic treatment: a retrospective study of 2000 cases performed by a specialist. *J Endod* 2007;33:1278-1282.
26. Jimenez-Pinzon A, Segura-Egea JJ, Poyato-Ferrera M, Velasco-Ortega E, Rios-Sanos JV. Prevalence of apical periodontitis and frequency of root-filled teeth in adult Spanish population. *Int Endod J* 2004;37:167-173.
27. Khalighinejad N, Aminoshariae A, Kulild JC, Williams KA, Wang J, Mickel A. The effect of the dental operating microscope on the outcome of nonsurgical root canal treatment: a retrospective case-control study. *J Endod* 2017;43:728-732.
28. Klimm W. Endodontologie: Grundlagen und Praxis. Köln: Deutscher Zahnärzte Verlag, 2003.
29. Koçkapan C. Die Struktur des Wurzelkambiums. *Endodontie* 2012;21:113-128.
30. Manfredi M, Figini L, Gagliani M, Lodi G. Single versus multiple visits for endodontic treatment of permanent teeth. *Cochrane Database Syst Rev* 2016;12:CD005296.
31. Marques MD, Moreira B, Eriksen HM. Prevalence of apical periodontitis and results of endodontic treatment in an adult, Portuguese population. *Int Endod J* 1998;31:161-165.
32. McHugh CP, Zhang P, Michalek S, Eleazer PD. pH required to kill *Enterococcus faecalis* in vitro. *J Endod* 2004;30:218-219.
33. Mertens D, Hülsmann M. Entfernung von Kalziumhydroxid aus dem Wurzelkanal. *Endodontie* 2015;24:173-182.
34. Molander A, Nilsson A, Reit C. Ergebnisse endodontischer Schmerzbehandlung. *Endodontie* 2004;13:337-346.
35. Moreira MS, Anuar AS, Tedesco TK, Dos Santos M, Morimoto S. Endodontic treatment in single and multiple visits: an overview of systematic reviews. *J Endod* 2017;43:864-870.
36. Naito T. Single or multiple visits for endodontic treatment? *Evid Based Dent* 2008;9:24.
37. Ng YL, Mann V, Gulabivala K. Outcome of secondary root canal treatment: a systematic review of the literature. *Int Endod J* 2008;41:1026-1046.
38. Ørstavik D, Kerekes K, Eriksen K. The periapical index: a scoring system for radiographic assessment of apical periodontitis. *Endod Dent Traumatol* 1986;2:20-34.
39. Patil AA, Joshi SB, Bhagwat SV, Patil SA. Incidence of postoperative pain after single visit and two visit root canal therapy: a randomized controlled trial. *J Clin Diagn Res* 2016;10:9-12.
40. Pekruhn RB. Single-visit endodontic therapy: a preliminary clinical study. *J Am Dent Assoc* 1981;103:875-877.
41. Prashanth MB, Tavane PN, Abraham S, Chacko L. Comparative evaluation of pain, tenderness and swelling followed by radiographic evaluation of periapical changes at various intervals of time following single and multiple visit endodontic therapy: an in vivo study. *J Contemp Dent Pract* 2011;12:187-191.
42. Ricucci D, Siqueira JF Jr. Biofilms and apical periodontitis: study of prevalence and association with clinical and histopathologic findings. *J Endod* 2010;36:1277-1288.
43. Ricucci D, Russo J, Rutberg M, Burlison JA, Spångberg LS. A prospective cohort study of endodontic treatments of 1,369 root canals: results after 5 years. *Oral Surg Oral Med Oral Pathol Oral Radiol Endod* 2011;112:825-842.
44. Rödiger T, Hülsmann M. Die medikamentöse Einlage in der Endodontie. *Endodontie* 2005;14:281-301.
45. Rödiger T, Hülsmann M. Temporäre Restaurationsmaterialien für die endodontische Zugangskavität. *Endodontie* 2006;15:279-294.
46. Sathorn C, Parashos P, Messer H. Australian endodontists' perceptions of single and multiple visit root canal treatment. *Int Endod J* 2009;42:811-818.
47. Sathorn C, Parashos P, Messer H. The prevalence of postoperative pain and flare-up in single- and multiple-visit endodontic treatment: a systematic review. *Int Endod J* 2008;41:91-99.
48. Schwendicke F, Göstemeyer G. Single-visit or multiple-visit root canal treatment: systematic review, meta-analysis and trial sequential analysis. *BMJ Open* 2017;7:e013115.
49. Schwendicke F, Göstemeyer G. Cost-effectiveness of single- versus multistep root canal treatment. *J Endod* 2016;42:1446-1452.
50. Sevekar SA, Gowda SHN. Postoperative pain and flare-ups: comparison of incidence between single and multiple visit pulpectomy in primary molars. *J Clin Diagn Res* 2017;11:ZC09-ZC12.
51. Siren EK, Haapasalo MP, Ranta K, Salmi P, Kerosuo EN. Microbiological findings and clinical treatment procedures in endodontic cases selected for microbiological investigation. *Int Endod J* 1997;30:91-95.
52. Siqueira JF Jr, Rôças IN. Polymerase chain reaction detection of *Propionibacterium propionicus* and *Actinomyces radicidentis* in primary and persistent endodontic infections. *Oral Surg Oral Med Oral Pathol Oral Radiol Endod* 2003;96:215-222.
53. Siqueira JF Jr, Rôças IN. Exploiting molecular methods to explore endodontic infections: Part 1 – current molecular technologies for microbiological diagnosis. *J Endod* 2005;31:411-423.
54. Siqueira JF Jr, Rôças IN. Mikrobiologie endodontischer Infektionen. *Endodontie* 2006;15:109-121.
55. Su Y, Wang C, Ye L. Healing rate and post-obturation pain of single- versus multiple-visit endodontic treatment for infected root canals: a systematic review. *J Endod* 2011;37:125-132.
56. Svensäter G, Bergenholtz G. Biofilms in endodontic infections. *Endodontic Topics* 2004;9:27-36.
57. Tjäderhane LS, Pajari UH, Ahola RH, Bäckman TK, Hietala EL, Larmas MA. Leaving the pulp chamber open for drainage has no effect on the complications of root canal therapy. *Int Endod J* 1995;28:82-85.
58. Tomes J. Ein System der Zahnheilkunde. Leipzig: Arthur Felix Verlag, 1861:388-389.
59. Trope M. Flare-up rate of single-visit endodontics. *Int Endod J* 1991;24:24-26.
60. Vera J, Siqueira JF Jr, Ricucci D, Loghin S, Fernández N, Flores B, Cruz AG. One- versus two-visit endodontic treatment of teeth with apical periodontitis: a histobacteriologic study. *J Endod* 2012;38:1040-1052.
61. Vivacqua-Gomes N, Gurgel-Filho ED, Gomes BP, Ferraz CC, Zaia AA, Souza-Filho FJ. Recovery of *Enterococcus faecalis* after single- or multiple-visit root canal treatments carried out in infected teeth ex vivo. *Int Endod J* 2005;38:697-704.
62. Waltimo TM, Ørstavik D, Siren EK, Haapasalo MP. In vitro yeast infection of human dentin. *J Endod* 2000;26:207-209.
63. Wolcott J. Single-visit vs multiple-visit endodontics: which is best? *Compend Contin Educ Dent* 2002;23:232-234.
64. Wong AW, Zhang S, Li SK, Zhu X, Zhang C, Chu CH. Incidence of post-obturation pain after single-visit versus multiple-visit non-surgical endodontic treatments. *BMC Oral Health* 2015;14:15-96.