

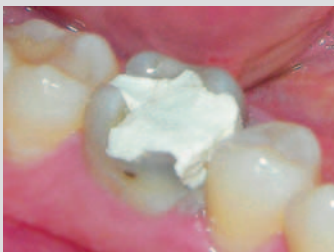## Gibt es Indikationen für Devitalisationspasten?

Devitalisierungsmittel sind in der Zahnheilkunde schon sehr lange bekannt. Ursprünglich zur Bekämpfung von Zahnschmerzen gedacht, wurden arsenhaltige Pasten in schmerzende Zähne appliziert. Aufgrund zahlreich beschriebener Nebenwirkungen wie Entzündungen des Parodonts, Nekrosen der Gingiva sowie des Alveolarknochens bis hin zu systemischen Nebenwirkungen wurden diese Pasten Anfang des 20. Jahrhunderts durch Medikamente mit Zusatz von Paraformaldehyd ersetzt (1, 2, 3). Fränkel beschrieb 1924 in seiner Dissertationsschrift erstmals ein Rezept für eine Paste auf Paraformaldehydbasis unter Zusatz von Stoffen mit anästhesierender Wirkung (4). Der Kontakt mit Paraformaldehyd bewirkt im vitalen Gewebe die Koagulation der Zellwandproteine und damit das Absterben der Zellen. Durch die dabei entstehenden Mikrothromben und

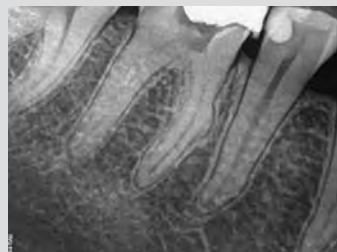damit bedingter weiterer Störung der Mikrozirkulation kommt es zur Fixation des Gewebes (5). Bis in die heutige Zeit finden die paraformaldehydhaltigen Devitalisationspasten breite Anwendung, obwohl in der Literatur mehrere Fallberichte die Nebenwirkungen wie Weichgewebnekrosen der Interdentalpapille, Nekrosen der Gingiva und des Alveolarknochens sowie allergische Reaktionen nach Anwendung von paraformaldehydhaltigen Devitalisationsmitteln belegen (3, 6, 7, 8, 9). Weitere Untersuchungen bestätigen die Zytotoxizität, Mutagenität, Kanzerogenität bei Formaldehydexposition (10, 11). Die Deutsche Gesellschaft für Zahn-, Mund- und Kieferheilkunde (DGZMK) sowie die European Society of Endodontology (ESE) sehen die Anwendung von paraformaldehydhaltigen Devitalisationspasten, abgesehen von Ausnahmefällen, nicht mehr vor (12, 13).

Die in der Bundesrepublik Deutschland am häufigsten verwendeten paraformaldehydhaltigen Devitalisationspasten sind Depulpin (Firma Voco, Cuxhaven) und Toxavit (Firma Ige artis Pharma, Dettenhausen). Für das Jahr 2014 bestätigten drei Dentaldepots die Abgabe von insgesamt mehr als 150 Einheiten paraformaldehydhaltiger Devitalisationspasten an circa die gleiche Anzahl Zahnärzte im Großraum Dresden.

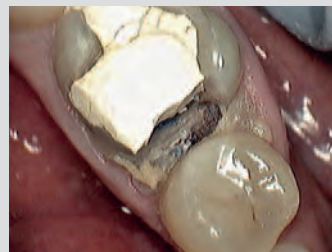Exemplarisch zeigen die Abbildungen 1 bis 6 das klinische Erscheinungsbild für lokale Nebenwirkungen nach Applikation von paraformaldehydhaltiger Devitalisationspaste bei undichter Deckfüllung. Die Abbildungen 7 – 15 zeigen den weiteren Wundheilungs- und Behandlungsverlauf unter Verlust der Interdentalpapille. Nach den Gebrauchs- und Fachinformationen beider Hersteller der paraformalde-



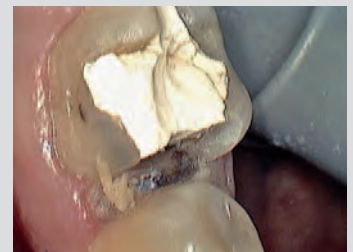**Abb. 1 – Ineffiziente Deckfüllung Zink-Phosphat-Zement mit Füllungsfrakturen**



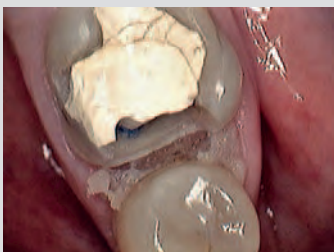**Abb. 2 – Röntgenaufnahme des Ausgangsbefundes mit Verdacht auf eine ineffiziente Deckfüllung**



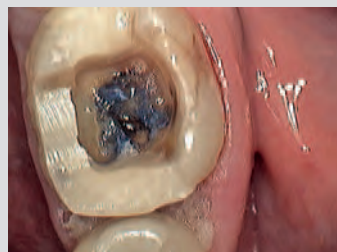**Abb. 3 – Ansicht von okklusal nach Entfernung des mesialen Teiles der Füllung: Nekrose der Interdentalpapille, der Gingiva und beginnend am Alveolarknochen**



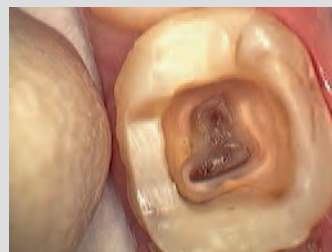**Abb. 4 – Ansicht von bukkal**



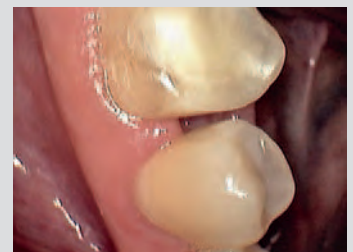
**Abb. 5 – Ansicht von okklusal nach abgeschlossener Präparation mesial**



**Abb. 6 – Zustand nach präendodontischer schmelz-dentinadhäsiver Aufbaufüllung und Darstellung des Pulpacavum mit Blick auf die Devitalisationspaste**



**Abb. 7 – Pulpacavum nach Entfernung der Devitalisationspaste**



**Abb. 8 – Zustand 14 Tage nach initialer Behandlung, Verlust der Interdentalpapille, Ansicht von bukkal**

## Fortbildung

hydhaltigen Devitalisationspasten müssen unter anderem folgende Rahmenbedingungen erfüllt sein (14, 15).

1. Die Devitalisationspaste ist nur dann anzuwenden, wenn besondere Gründe vorliegen, welche die Anwendung aldehydfreier Medikamente verhindern. Vorstellbar ist der Fall einer nicht ausreichenden Anästhesietiefe. Ursachen dafür sind häufig falsche Injektionstechnik und/oder in Menge oder Dosierung nicht ausreichendes Anästhetikum. Durch die heute zur Verfügung stehenden Anästhetika und zusätzliche Anästhesieverfahren wie intraligamentäre und ggf. intrapulpale/intrakanaläre Anästhesie kommen „Anästhesieversager“ nahezu nicht mehr vor.
2. Es ist ein dichter und kaustabiler Verschluss zu gewährleisten, der den Austritt des Devitalisationsmittels verhindert. Gegebenenfalls muss insuffizientes Füllungsmaterial am betroffenen Zahn entfernt werden. Anschließend ist der Zahn mittels Glasionomerzement oder schmelz-dentinadhäsiv mit Komposit zu restaurieren, um die Dichtheit zu gewährleisten. Vorhandene Restaurationen aus Amalgam, Zink-Phosphat-Zement oder Cavit (Firma 3M Espe, See-

feld) erfüllen nicht vollständig die geforderten Vorgaben (16).

3. Jeder Kontakt der Devitalisationspaste zum umliegenden Gewebe ist zu vermeiden. Das ist nahezu nicht ausschließbar und bedeutet, dass der Behandler das Vorliegen von akzessorischen Kanälen, Rissen und Frakturen, Perforationen und Resorptionen im Rahmen der Intrakoronale endodontischen Diagnostik (IKD) detektieren muss. Dies ist ohne optische Vergrößerung mittels Kamera, Lupenbrille oder Dentalmikroskop nahezu ausgeschlossen (17, 18).
4. Der Patient ist über den Einsatz sowie alle damit verbundenen erwünschten und unerwünschten Wirkungen des benutzten Devitalisierungsmittels aufzuklären. Die aldehydfreien Alternativen sind dem Patienten aufzuzeigen. Nicht erst seit Inkrafttreten des Patientenrechtegesetz am 26.02.2013 sind die Anamnese, die Symptomatik, klinische und paraklinische Befunde, Diagnosen und Differenzialdiagnosen sowie die Aufklärung des Patienten hinsichtlich der Befunde, der geplanten Behandlung und deren Alternativen dezidiert zu dokumentieren.

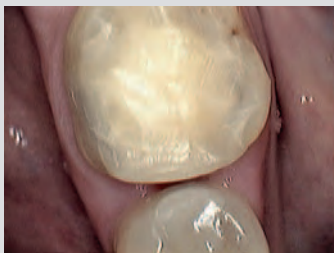
Gegen die Anwendung der paraformaldehyd-

hydhaltigen Devitalisationspasten sprechen

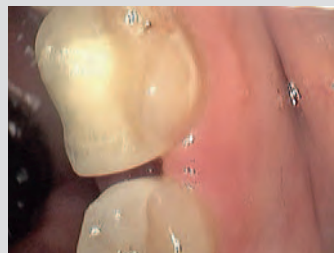1. die in vielen Falldarstellungen und tierexperimentellen Untersuchungen bestätigten unerwünschten Wirkungen,
2. die geforderte umfangreiche Aufklärung vor Anwendung paraformaldehydhaltiger Devitalisationspasten,
3. der zeitliche und instrumentelle Aufwand für die Herstellung einer dichten präendodontischen Aufbaufüllung mit Glasionomerzement oder in schmelz-dentinadhäsiver Technik mittels Komposit,
4. der große zeitliche und instrumentelle Aufwand für die Intrakoronale endodontische Diagnostik (IKD) zum Ausschluss von akzessorischen Kanälen, internen Resorptionen, Rissen und Frakturen,
5. die Verfügbarkeit von paraformaldehydfreien Alternativen,
6. die rechtliche Einordnung der Anwendung paraformaldehydhaltiger Devitalisationspasten beim Eintreten von Komplikationen (19, 20).

*Dr. med. dent. Mario Schulze, Dresden  
Praxis für Zahnerhaltung und Endodontie*

Literaturverzeichnis abrufbar unter:  
[www.zahnaerzte-in-sachsen.de](http://www.zahnaerzte-in-sachsen.de)



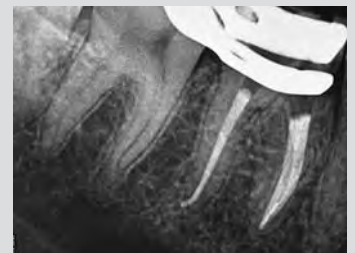**Abb. 9 – Ansicht von okklusal**



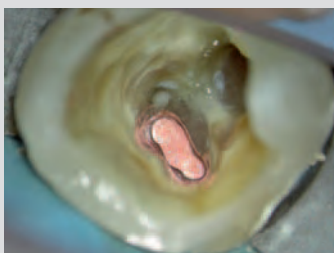**Abb. 10 – Ansicht von lingual**



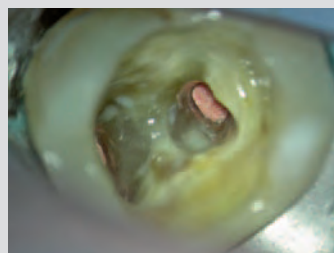
**Abb. 11 – Masterpointaufnahme**



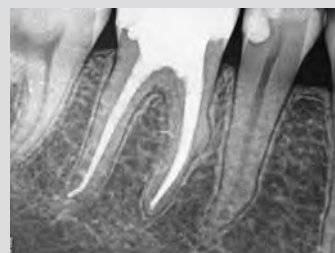**Abb. 12 – Kontrolle nach Wurzelfüllung vor postendodontischer Restauration**



**Abb. 13 – Klinisch nach Wurzelfüllung, mesiale Wurzelfüllung**



**Abb. 14 – Klinisch nach Wurzelfüllung, distale Wurzelfüllung**



**Abb. 15 – Röntgenkontrolle nach Abschluss der Behandlung**

## **Gibt es Indikationen zum Einsatz von Devitalisationspasten im Rahmen der endodontischen Behandlung?**

Dr. med. dent. Mario Schulze

Praxis für Zahnerhaltung und Endodontie

Lockwitzer Str. 24

01219 Dresden

1. Glasser MM. Acute periapical necrosis from arsenical pulp devitalizer: case report. *Oral Surg Oral Med Oral Pathol* 1957;10:216-217.
2. Hoffmann A. Kasuistischer Beitrag zur Verwendung des Paraformaldehyds als Arsenersatzpräparat. *Dtsch Mschr Zahnheilk* 1925;43:393-397.
3. Hülsmann M. Risiken und Nebenwirkungen bei der Devitalisierung permanenter Zähne. *Zahnärztl Mitt* 1996;86:338-345.
4. Fränkel M. Paraformaldehyd als Ersatz für Arsen in der Zahnheilkunde? Tübingen: Med. Diss., 1924.
5. Wiegand A, Hülsmann M. Pulpotomie im Milchgebiss - Eine Standortbestimmung. *Endodontie* 2005;14/2:177-192.
6. Fehr B, Huwyler T, Wüthrich B. Formaldehyd- und Paraformaldehyd- Allergie. Allergische Reaktionen auf Formaldehyd- und Paraformaldehyd nach Zahnwurzelbehandlungen. *Schweiz Monatsschr Zahnmed* 1992;102:94-97.
7. Filippi A. Gewebsnekrosen durch Devitalisationsmittel. *Quintessenz* 1993;44:705-715.
8. Kockapan C. Elektronenmikroskopische Untersuchung eines Knochensequesters nach paraformaldehydhaltiger Devitalisationseinlage. *Endodontie* 2008;17/3:227-235.
9. Löst C, Geurtsen W. Parodontale Veränderungen nach provozierter Diffusion von Toxavit in den Approximalraum. *Dtsch Zahnärztl Z* 1984;39:379-387.
10. Tyihak E, Bocsi J, Timar F, Rasz G, Szende B. Formaldehyde promotes and inhibits the proliferation of cultured tumour and endothelial cells. *Cell Prolif* 2001;34:135-141.
11. Lovschall H, Eiskjaer M, Arenholt- Bindslev D. Formaldehyde cytotoxicity in three human cell types assessed in three different assays. *Toxicol in Vitro* 2002;16:63-69.
12. DGZMK- Stellungnahme. Anwendung aldehydfreisetzender zahnärztlicher Materialien. *Dtsch Zahnärztl Z* 1997;52:772-773.

13. European Society of Endodontology. Consensus report of the European Society of Endodontology on quality guidelines for endodontic treatment. Int Endod J 1994;27:115-124.
14. Gebrauchs- und Fachinformation Toxavit. Dettenhausen: lege artis Pharma. Stand Juli 2013.
15. Gebrauchsinformation Depulpin. Cuxhaven: VOCO. Stand 18.07.2013.
16. Arnold M, Gäbler S. Ist eine Risikoabschätzung zum Einsatz von Devitalisationspasten in der Praxis möglich? Quintessenz 2013;64/7:811-819.
17. Arnold M, Friedrichs C, Tulus G, Verch S, Dennhardt H, Sanner F. Intrakoronale und intrakanaläre endodontische Diagnostik (IKD). Endodontie 2013;22/1:9-21.
18. Klimm W. Endodontologie. Grundlagen und Praxis. Köln: Deutscher Zahnärzte Verlag, 2003.
19. OLG Köln, Urteil vom 12. Januar 2005 · Az. 5 U 96/03: <https://openjur.de/u/107166.html>.
20. OLG Hamm, Urteil vom 24. Oktober 2006 · Az. 26 U 171/05: <https://openjur.de/u/116117.html>.