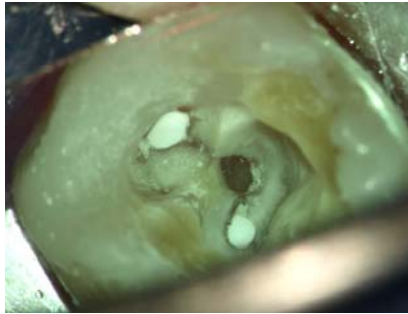


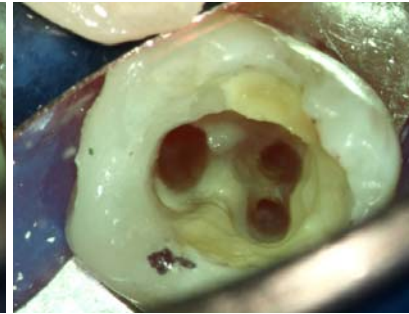
## Revisionsbehandlung Zahn 37

Vor Überkronung eines Zahnes ist der Zustand einer vorhandenen Wurzelkanalbehandlung kritisch zu überprüfen (1). Im vorliegenden Fall zeigte sich eine unzureichende WF am Zahn 37 mit interessanter konfluierender Kanalanatomie (4); siehe auch Zahn 38. Die vorsichtige Entfernung des WF-Materials erfolgte mit ultraschall-aktivierten Instrumenten. Anschließend wurde bis 35/04 rotierend aufbereitet und eine Kontrollaufnahme angefertigt (5). Nach gründlicher Desinfektion und Trocknung (2) wurde in vertikaler Kondensation mit AH26 und Guttapercha gefüllt (3,6) und die Kavität dentinadhäsiv bis in die Kanäleingänge verschlossen. Das Einbringen eines adhäsiven SSA war nicht notwendig (7).

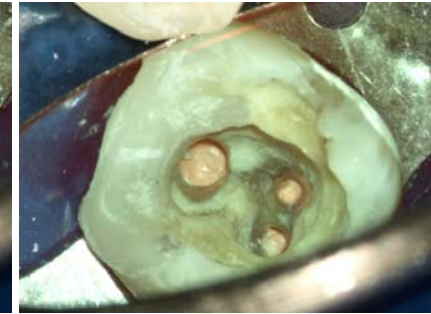
1



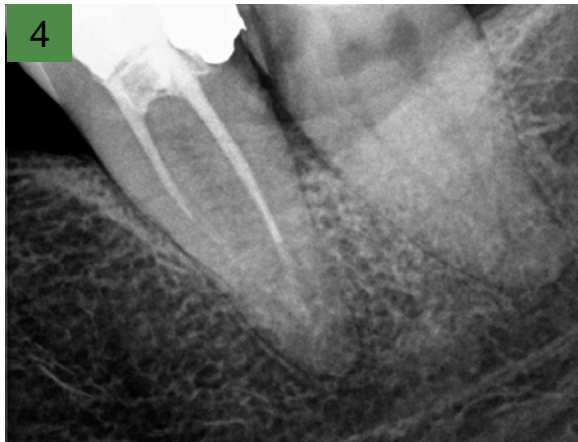2



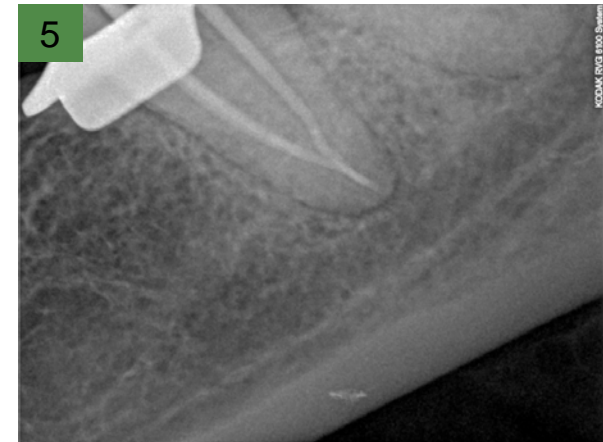3



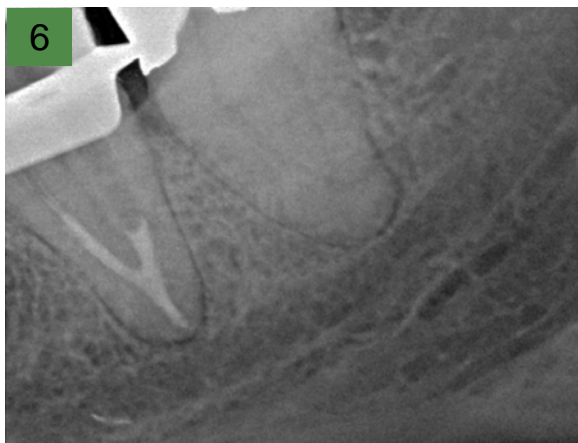
4



5



6



7

